FACULTE DE MEDECINE DE PARIS

ANNEE 1969

THESE

N° 703

POUR LE

DOCTORAT EN MEDECINE

(Diplôme d'Etat)

PAR

Claudine PETIT

Née le 11 Mars 1944 à GUERET (Creuse)

Externe des Hôpitaux de Paris

PRESENTEE ET SOUTENUE PUBLIQUEMENT LE : . . . . . .

ASPECTS CLINIQUES ET THERAPEUTIQUES ACTUELS DU PEMPHIGUS CHRONIQUE MALIN.

Président : Mr. DEGOS, Professeur.

EDITIONS A. G. E. M. P.

40 RUE PASCAL PARIS

Digitized by the Internet Archive
in 2026

https://archive.org/details/IA41552226_0016

FACULTE DE MEDECINE DE PARIS

ANNEE 1969

THESE

N°

POUR LE

DOCTORAT EN MEDECINE

(Diplôme d'Etat)

PAR

Claudine PETIT

Née le 11 Mars 1944 à GUERET (Creuse)

Externe des Hôpitaux de Paris

PRESENTEE ET SOUTENUE PUBLIQUEMENT LE : . . . . . .

ASPECTS CLINIQUES ET THERAPEUTIQUES ACTUELS DU PEMPHIGUS CHRONIQUE MALIN.

Président : Mr. DEGOS, Professeur.

EDITIONS A. G. E. M. P.

40 RUE PASCAL PARIS

UNIV.
LEIDEN
BIBL.

1er/3/1968

PROFESSEURS HONORAIRES :

MM. Alajouanine (T.), Bénard (H.), Bernard (E.), Binet (L.), Bulliard (H.), Cathala (J.), Chabrol (E.), Chailley-Bert (P.), Cheymol (J.), Coste (F.), Debré (R.), Dechaume (M.), Galliard (H.), Gaudard d'Allaines (F. de), Gennes (L. de), Giroud (A.), Hazard (R.), Heuyer (G.), Lacomme (M.), Lamy (M.), Laroche (G.), Leiong (M.), Lévy (Mlle J.), Lévy-Solal (E.), Lian (C.), Maduro (R.), Marchal (G.), Mathieu (P.), Monod (R.), Moreau (R.), Moulonguet (P.), Pasteur Vallery-Radot, Petit-Dutaillis (D.), Piédelièvre (R.), Quénu (J.), Renard (G.), Senèque (J.), Strohl (A.), Tanon (L.), Turpin (R.), Verne (J.).

DOYEN . . . . . Georges BROUET

1er ASSESSEUR . . . . . Daniel BARGETON

2e ASSESSEUR . . . . . Jean GOSSET

A. — CHAIRES DE SCIENCES FONDAMENTALES

	MM.
Anatomie	DELMAS (A.)
—	HUARD (P.)
à titre personnel	CABROL (Ch.)
— —	OLIVIER (G.)
Anatomie et Cytologie pathologiques	DELARUE (J.)
à titre personnel	NEZELOF (Ch.)
— —	ORCEL (L.)
Biochimie médicale	JAYLE (M.-F.)
— —	DESGREZ (P.)
— —	POLONOVSKI (J.)
Chimie Pathologique	SCHAPIRA (G.)
à titre personnel	CARTIER (P.)
— —	DREYFUS (J.-Cl.)
Biologie médicale (à titre personnel)	BOURLIÈRE (F.)
— —	HARTMANN (L.)
Biophysique médicale	BUGNARD (L.)
— —	DJOURNO (A.)
— —	DOGNON (A.)
à titre personnel	KELLERSHOHN (L.)
— —	GOUGEROT (L.)
— —	ROUCAYROL (J.-Cl.)
Cancérologie expérimentale	MATHÉ (G.)
Génétique fondamentale	LEJEUNE (J.)
Histologie et Embryologie	COUJARD (R.)
— —	TUCHMANN-DUPLESSIS (H.)
à titre personnel	RAGADOT (J.)
Microbiologie	FASQUELLE (R.)
Bactériologie et Virologie	TOURNIER (P.)
à titre personnel	BARBIER (P.)
Parasitologie	LARIVIÈRE (M.)
Pathologie expérimentale et comparée	MERKLEN (F.-P.)
à titre personnel	LŒPER (J.)
Pharmacologie	BOISSIER (J.-R.)
—	LECHAT (P.)

	MM.
Physiologie	BARGETON (D.)
—	MALMEJAC (J.)
—	PARROT (J.)
à titre personnel	DEJOURS (P.)
Physiologie et biologie appliquée aux sports	SCHERRER (J.)

B. — CHAIRES DE SCIENCES CLINIQUES

1° MÉDECINE

Biologie médicale	FAUVERT (R.)
Histoire de la Médecine et de la Chirurgie	COURY (Ch.)
Hygiène et Médecine préventive	BOYER (J.)
Médecine du Travail	DESOILLE (H.)
Médecine légale, droit médical et déontologie	DEROBERT (L.)
Pathologie exotique	BRUMPT (L.-C.)
Pathologie médicale	BUGE (A.)
— —	BRICAIRE (H.)
— —	CORNET (A.)
— —	HOUSSET (E.)
— —	LAROCHE (Cl.)
à titre personnel	AZERAD (E.)
— —	BOUR (H.)
— —	BROCARD (H.)
— —	CAROLI (J.)
— —	FACQUET (J.)
— —	LAMBLING (A.)
— —	LAUNAY (Cl.)
— —	PAYET (M.)
— —	PERRAULT (M.)
— —	SIGUIER (F.)
— —	WORMS (R.)
— —	BOUVIER (J.)
Pathologie respiratoire	TURIAF (J.)
Pathologie et Thérapeutique générales	MAURICE (P.)
Thérapeutique	LAMOTTE (M.)
Thérapeutique appliquée	MARCHE (J.)

Chaires de Cliniques :

Clinique cardiologique (Boucicaut)	LENÈGRE (J.)
— — (Broussais)	SOULIÉ (P.)
Clinique dermatologique (Saint-Louis)	DUPERRAT (F.)
Clinique des maladies cutanées et syphilitiques (Saint-Louis)	DEGOS (R.)
Clinique endocrinologique (Pitié)	DECOURT (J.)
Clinique des maladies infectieuses (Claude-Bernard)	MOLLARET (P.)
à titre personnel	BASTIN (R.)
Clinique des maladies mentales et de l'encéphale (Sainte-Anne)	DELAY (J.)
à titre personnel (neuro-psychiatrie)	PICHOT (P.)
Clinique des maladies du système nerveux (Salpêtrière)	CASTAIGNE (P.)
Clinique neurologique (Salpêtrière)	GARCIN (R.)
à titre personnel	LHERMITTE (F.)
Clinique de neuro-psychiatrie infantile (Salpêtrière)	MICHAUX (L.)

	MM.
Clinique des maladies du sang (Broussais)	BERNARD (J.)
à titre personnel (hématologie)	ANDRÉ (R.)
— — —	BOUSSER (J.)
— — —	DREYFUS (B.)
Cliniques médicales — Bicêtre	DEPARIS (M.)
Broussais	MILLIEZ (P.)
Cochin	PÉQUIGNOT (H.)
Hôtel-Dieu	BARIETY (M.)
Pitié	DREYFUS (G.)
Saint-Antoine	BOUDIN (G.)
—	CONTE (M.)
—	KOURILSKY (R.)
Clinique médicale propédeutique (Broussais)	JUSTIN-BESANÇON (L.)
Clinique thérapeutique médicale (Saint-Antoine)	LEMAIRE (A.)
Clinique et Séméiologie médicales (Antoine-Chantin)	DOMART (A.)
Séméiologie médicale (Lariboisière)	BOUVRAIN (Y.)
— — (Pitié)	RAMBERT (P.)
— — (Rothschild)	WOLFROMM (R.)
Clinique d'Hydrologie et de Climatologie (Bichat)	DEBRAY (Ch.)
à titre personnel	GIBERTON (A.)
Clinique médico-sociale du diabète sucré et des maladies métaboliques (Hôtel-Dieu)	DEROT (M.)
Clinique néphrologique (Necker)	HAMBURGER (J.)
à titre personnel	RICHET (G.)
— —	CROSNIER (J.)
Clinique de Génétique médicale (Enfants-Malades)	ROYER (P.)
Clinique des maladies des enfants (Enfants-Malades)	MOZZICONACCI (P.)
Clinique médicale infantile et de pédiatrie sociale (Enfants-Malades)	MARIE (J.)
Clinique de pédiatrie (Trousseau)	BRISSAUD (H.)
à titre personnel	LESOBRE (R.)
Clinique de pédiatrie et de puériculture (Saint-Vincent-de-Paul)	THIEFFRY (S.)
Hygiène et Clinique de la première enfance (Trousseau)	LAPLANE (R.)
à titre personnel	POLONOVSKI (Cl.)
Clinique de pneumo-phtisiologie (Laennec)	BROUET (G.)
à titre personnel	KREIS (B.)
— —	MEYER (A.)
Clinique de rééducation motrice	GROSSIORD (A.)
Electroradiologie	LEDOUX-LEBARD (M.)
—	LEFEBVRE (J.)
Radiologie médicale	DESGREZ (H.)
à titre personnel	FISCHGOLD (H.)
— —	TUBIANA (M.)
— —	CHERIGIE (E.)
Clinique de rhumatologie médicale et sociale (Cochin)	DELBARRE (F.)
Clinique rhumatologique (Lariboisière)	SÈZE (S. de)
Clinique toxicologique (Fernand-Widal)	GAULTIER (M.)

2° CHIRURGIE

Anesthésiologie	VOURC'H (G.)
Pathologie chirurgicale	LAURENCE (G.)
— —	KUSS (R.)
— —	N...
à titre personnel	RAMADIER (J.)
Physiologie et pathologie obstétricales	MORIN (P.)
Technique chirurgicale et chirurgie expérimentale	MONSAINGEON (A.)

Chaires de Cliniques :

Clinique carcinologique (Gustave-Roussy)	DENOIX (P.)
Clinique carcinologique chirurgicale (Necker)	REDON (H.)
à titre personnel	BRÉHANT (J.)
Cliniques chirurgicales — Beaujon	LORTAT-JACOB (J.-L.)
—	BAUMANN (J.)
Cochin	LÉGER (L.)
Hôtel-Dieu	PATEL (J.)
Saint-Antoine	GOSSET (J.)
Salpêtrière	SICARD (A.)
Tenon	OLIVIER (Cl.)
Clinique thérapeutique chirurgicale (Vaugirard)	ROUX (M.)
Séméiologie et clinique chirurgicales (Broussais)	POILLEUX (F.)
— — — (Saint-Louis)	DEBEYRE (J.)
Clinique chirurgicale orthopédique et traumatologique (Cochin)	MERLE d'AUBIGNÉ (R.)
— — — — (Foch)	PADOVANI (P.)
— — — — (Beaujon)	CAUCHOIX (J.)
Clinique traumatologique et orthopédique (Raymond-Poincaré)	JUDET (R.)
Clinique de chirurgie infantile et orthopédique (Enfants-Malades)	FÈVRE (M.)
à titre personnel	CHIGOT (P.-L.)
Clinique de chirurgie cardio-vasculaire (Broussais)	DUBOST (Ch.)
Clinique de chirurgie thoracique (Laennec)	MATHEY (J.)
à titre personnel	GAUDART D'ALLAINES (Cl. de)
Clinique chirurgicale et gynécologique (Broca)	HUGUIER (J.)
Clinique obstétricale (Baudelocque)	LEPAGE (F.)
— — (Saint-Antoine)	MERGER (R.)
Clinique obstétricale et gynécologique (Port-Royal)	VARANGOT (J.)
Clinique de neuro-chirurgie (Pitié)	DAVID (M.)
à titre personnel	LEBEAU (J.)
Clinique ophtalmologique (Cochin)	BRÉGEAT (P.)
— — (Hôtel-Dieu)	OFFRET (G.)
Clinique oto-rhino-laryngologique (Lariboisière)	AUBRY (M.)
Clinique stomatologique (Salpêtrière)	CERNEA (P.)
Clinique urologique (Cochin)	ABOULKER (P.)
— — (Necker)	COUVELAIRE (R.)

C. — PROFESSEURS SANS CHAIRE

	MM.
Anatomie	GILLOT (Cl.)
Anatomie pathologique	GOUYGOU (Ch.)
Bactériologie	CHRISTOL (D.)
Bactériologie	LE MINOR (L.)
Biochimie médicale	CARTIER (P.) GONNARD (P.) NORDMANN (J.)
Chirurgie	CERBONNET (G.)
Hématologie	BESSIS (M.) BILSKI-PASQUIER (B.)
Hygiène	BLANCHER (G.) CORRE-HURST (Mme L.)
Médecine légale	CECCAL P.) HADENGUE (A.) FOURNIER (E.)
Médecine générale	AUSSANNAIRE (M.)
Maladies infectieuses	DUPONT (V.)
Neuro-psychiatrie	TARDIEU (G.)
Pédiatrie	ROSSIER (A.)
Physique médicale	COURSAGET (J.) GREMY (F.) PELLERIN (P.)
Physiologie	DURAND (J.) GIRARD (Fr.) HUGELIN (A.)
Stomatologie	CHAPUT (Mme A.)
Pharmacologie	SCHMITT (H.)

D. — PROFESSEURS DÉTACHÉS DANS LES UNIVERSITÉS ÉTRANGÈRES

	MM.
Pathologie chirurgicale	RUDLER (J.) Pr. s. ch.

E. — PROFESSEURS ASSOCIÉS

Hormonologie	MORICARD (R.)
Statistique médicale et épidémiologie	SCHWARTZ (D.)
Néphrologie	MAXWELL (M.)

Secrétaire général de la Faculté	M. LENA (J.)
Conseiller administratif	Mlle CHAINTREUIL (G.)
Conservateur en Chef de la Bibliothèque. Conservateur du Musée d'Histoire de la Médecine	M. le Docteur HAHN (A.)
Conservateurs	Mme FORGET (F.), Mlles DUMAITRE (P.), LAURENT (H.), LE NOIR (G.)
Bibliothécaires	Mmes CONTET (J.), Mlles DUROZOY (M.-F.), ROBERGE (D.), LE QUANG LINH (G.), REUGE (M.)

Par délibération en date du 9 décembre 1798, l'Ecole a arrêté que les opinions émises dans les dissertations qui lui seront présentées, doivent être considérées comme propres à leurs auteurs et qu'elle n'entend leur donner aucune approbation ni improbation.

A notre Président de Thèse,

Monsieur le Professeur R. DEGOS

Professeur de Clinique des Maladies Cutanées et Syphilitiques
à la Faculté de Médecine de Paris.

Médecin de l'Hôpital Saint-Louis.

Chevalier de la Légion d'Honneur.

Pour le grand honneur qu'il nous fait
en acceptant la présidence de notre thèse.

A notre Maître, Monsieur le Docteur de GRANCIANSKY,

Médecin de l'Hôpital Saint-Louis,

Qui nous inspira le sujet de cette thèse et nous aida de ses conseils,

En témoignage de notre profonde reconnaissance pour l'enseignement qu'il nous a donné dans son service.

A mes Maîtres d'Externat,

Monsieur le Professeur ROUX, Médecin chef du service de Chirurgie de l'Hôpital de Vaugirard

Monsieur le Professeur EVEN, Chef du Service de Pneumophtysiologie à l'Hôpital Laënnec

Monsieur le Professeur DUBOURG, Médecin Chef du Service de Chirurgie cardio-vasculaire de l'Hôpital du Tondu à Bordeaux

Monsieur le Professeur DEGOS, Médecin-chef du service de Vénéréologie de l'Hôpital Saint-Lazare,

Qu'ils trouvent ici l'expression de notre vive reconnaissance.

A Monsieur le Docteur GRUPPER, Chef de Service à la Fondation Rotschild,

Qui accepta de nous faire bénéficier de ses travaux,

qu'il en soit remercié.

A Monsieur le Docteur TIMSIT, Chef de service à l'Hôpital Saint-Germain

Avec l'assurance de notre profonde gratitude pour ses conseils et son enseignement.

A tous mes Maîtres et Assistants,

A la mémoire de mon Père, A ma Mère, A mes Amis.

INTRODUCTION

Le terme de pemphigus a longtemps désigné l'ensemble des dermatoses bulleuses. En 1884, Duhring isola de ce groupe confus la dermatite herpétiforme, chronique et récidivante mais bénigne. Cette conception dualiste fut contestée par de nombreuses écoles. En 1943, A. Civatte apportait un argument décisif en sa faveur, en insistant sur la différence histopathologique essentielle qui oppose :

- le pemphigus, à bulle intra-épidermique par acantholyse ;
- la maladie de Duhring-Brocq, dont la bulle est sous-épidermique ;
- l'érythème polymorphe, à bulle également sous-épidermique mais avec une nécrose de l'épiderme sus-jacent.

L'examen des téguments atteints au microscope électronique a permis de préciser les modalités de l'acantholyse, en montrant qu'elle atteint le complexe desmosome-tonofibrilles.

Enfin, diverses études ont porté depuis 1964 sur la recherche d'anticorps grâce à l'immunofluorescence. Il s'agit en particulier des travaux de MM. Beutner & Jordon en 1964, de MM. Beutner, Lever, Witebsky, Jordon & Chertock en 1965. Les anticorps anti-substance intercellulaire se localisent entre les cellules du corps muqueux de Malpighi, et sont absents dans la maladie de Duhring. Ces découvertes récentes éclairent d'un jour nouveau la pathogénie de l'affection (MM. Inderbitzin, Benrey), son diagnostic (MM. Chorzelsky, Beutner, et M. Thivolet), mais également les modalités de sa thérapeutique. Le dosage des articorps sériques permettrait en effet pour MM. Chorzelski, Von Weiss, Lever, Jablonska, et pour MM. Peck, Osserman et Weiner, d'apprécier l'évolutivité du pemphigus et l'efficacité du traitement entrepris.

Ce travail a pour but, à la lumière de 19 observations recueillies dans le Service du Docteur de Graciansky à l'Hôpital Saint-Louis depuis 1951, de préciser l'aspect actuel du pemphigus malin et son évolution sous traitement.

La définition du pemphigus s'applique surtout au pemphigus vulgaire ou chronique malin. Elle permet d'éliminer :

- La maladie de Hailey-Hailey, qui est un pemphigus chronique bénin familial, de signes histologiques très voisins.

- Le pemphigus de Nodet, aigu, et frappant surtout les bouchers, qui a été rattaché à une forme aiguë de pemphigus, à un syndrome de Lyell, ou à un érythème polymorphe.

- Le pemphigus épidémique du nouveau-né, dermatose microbienne, proche de l'impétigo bulleux streptococcique.

- Le pemphigus syphilitique du nouveau-né, palmo-plantaire, manifestation caractéristique, mais devenue exceptionnelle de la syphilis congénitale évolutive.

- Le pemphigus oculaire désigne des lésions cornéennes, souvent associées à des manifestations cutanéo-muqueuses : c'est la dermatite muco-synéchiante et atrophiante de Lortat-Jacob.

- L'affection isolée par Lever sous le terme de pemphigoide serait la forme à grosses bulles de la maladie de Duhring ; mais cette opinion n'est pas partagée par les auteurs Français.

- Quant aux "pemphigoides séborrhéiques" de Touraine, il semble n'être qu'une forme de pemphigus vulgaire proche du pemphigus foliacé : le pemphigus séborrhéique ou maladie de Senear-Usher.

Enfin le pemphigus subaigu malin à bulles extensives serait une forme grave de pemphigus vulgaire, accompagné de fièvre et de signes généraux. La bulle est sous ou intra-épidermique. Il évolue rapidement vers la mort et constitue souvent la forme terminale du pemphigus vulgaire.

Parmi les pemphigus chroniques malins, on peut individualiser plusieurs formes cliniques : l'histologie permet une classification schématique en fonction du siège de la bulle :

- Pemphigus vulgaire, à bulle intra-épidermique profonde, juxta-basale, auquel on rattache une forme clinique : le Pemphigus Végétant.

- Pemphigus superficiels, plus rares, à bulle superficielle, comportant 2 variantes : - clinique : Pemphigus érythémateux de Senear-Usher, ou P. Séborrhéique ;

  - évolutive : Pemphigus Foliacé.

Parmi nos malades, on peut retrouver :

. 12 cas de pemphigus vulgaire ou végétant, soit 66,6 %
. 5 cas de pemphigus séborrhéique, soit 27,7 % , et
. 1 cas de Pemphigus foliacé, soit 5,55 %.

- TERRAIN & CIRCONSTANCES DE SURVENUE -

Les pemphigus malins sont des affections non familiales et non contagieuses. Classiquement ils surviennent chez le vieillard. En fait ils frappent souvent des sujets au-dessus de 40 ans. Il est exceptionnel chez l'enfant. En étudiant chez nos malades l'âge du début de l'affection, on peut établir une courbe dont le maximum est aux environs de 60 ans :

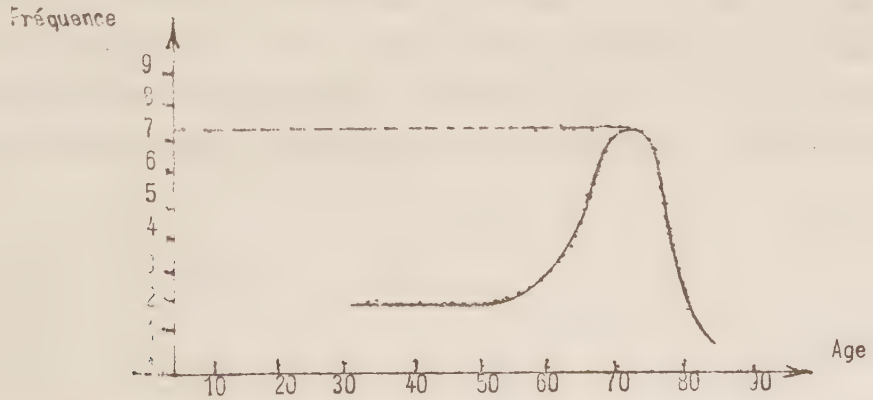

Dans la plupart des observations, la fréquence semble sensiblement égale dans les 2 sexes. Néanmoins nos malades sont constitués par 13 femmes et 6 hommes, soit une prédominance féminine supérieure à 2/3, le chiffre habituel étant de 50 %.

Enfin, le pemphigus serait plus fréquent chez les Israélites, et ses manifestations seraient plus précoces et plus graves.

Les circonstances de survenue sont variables :

- Spontanée, frappant un sujet en pleine santé jusqu'alors ;
- Succédant à une altération générale datant de plusieurs mois ;
- Associé à diverses affections viscérales, ou à une tare préexistante ;
- Contemporaine enfin dans un certain nombre de cas d'une intervention chirurgicale, d'un traumatisme, voire d'un choc émotif.

Ainsi certains débuts ou certaines poussées ont pu être rapprochés

- d'un traumatisme atteignant le cuir chevelu dans un cas, obs. N° 3 ;
- d'un traumatisme thoracique dans un autre, (n° 19)
- d'une pose de prothèse dentaire, ou d'une radiothérapie lombaire ailleurs. (n° 11 et 16).

Certains malades avaient des antécédents d'alcoolisme chronique, d'hypertension artérielle (n° 16) ou de diabète (n° 17).

D'autres signalaient des antécédents dermatologiques, tels que : psoriasis, (n° 6), intertrigo récidivant, oedème de Quincke, urticaire, ou eczéma familial (N° 10, 2, 8, 18). Enfin 3 de nos malades ont présenté des poussées contemporaines d'expositions solaires. Parmi eux, l'un avait des antécédents de lucite aiguë, l'autre d'oedème de Quincke. (Observations n° 13, 15, 16).

****

PEMPHIGUS VULGAIRE

MODES DE DEBUT

Dans 60 à 80 % des cas, et chez 7 de nos malades, le pemphigus débute au niveau de la muqueuse buccale. Il peut rester isolé pendant des mois. Son aspect est particulièrement caractéristique.

Les bulles éphémères laissent des érosions rondes ou ovalaires, rapidement extensives. Elles mettent à nu une muqueuse rouge vif ou couverte de lambeaux blanchâtres. Elles sont bordées par une collerette épidermique.

Ces érosions, saignotantes et douloureuses, sont à l'origine de dysphagie. Elles sont très rebelles au traitement.

Les muqueuses linguales, jugales, palatines, gingivales, sont intéressées ; parfois aussi le larynx, le pharynx, ou encore les muqueuses vulvaires, nasales, ou conjonctivales. Quoique moins évocateur que sur une lésion cutanée, le cyto-diagnostic est d'un intérêt majeur à ce stade, où il faut porter un diagnostic et instituer le traitement, car la biopsie est malaisée.

Chez 3 malades de notre service, le début s'est fait par des bulles cutanées, mais l'atteinte muqueuse n'a été absente que dans 1 cas de pemphigus végétant dont l'observation n'a porté que sur un trimestre.

Enfin le pemphigus s'est localisé primitivement au cuir chevelu dans 2 de nos observations.

- PERIODE D'ETAT -

Les bulles multiplient et envahissent les téguments, réalisant une éruption monomorphe. La bulle repose en peau saine ; parfois cependant elle présente une base érythémateuse et s'entoure d'une aréole qui est secondaire.

Sa taille va de celle d'un pois à celle d'une noix et même d'un oeuf. Ce volume est atteint d'emblée, ou plus souvent par décollement progressif.

La bulle reste isolée ou conflue avec les bulles voisines, créant des décollements étendus. Elle est tendue, ou flasque et ridée.

D'abord transparente, elle devient louche et parfois purulente, ou même hémorragique dans un de nos cas.

La bulle persiste quelques jours, puis elle se déssèche et le plus souvent elle se rompt. Elle laisse alors des excoriations, auxquelles succèdent des macules pigmentées. Mais la plupart de nos observations signalent des érosions persistantes souvent kératosiques, croûteuses, suintantes.

Aussi l'éruption acquiert-elle souvent un aspect polymorphe qui n'est qu'apparent puisque croûtes, érosions, macules érythémateuses et pigmentées correspondent à des stades successifs de la bulle.

- LA FRAGILITE EPIDERMIQUE -

Peut être mise en évidence par le signe de la ventouse, du leucoplaste, la biopsie et surtout par le signe de Nikolsky et Stonkovenko (1894) :

La pression forte du tégument ou le frottement détermine en peau saine, et particulièrement au-dessus d'un plan osseux, un décollement intra-épidermique au sein du corps muqueux.

Ce signe ne s'observerait que dans 50 % des cas bien que nous l'ayons observé chez nos malades dans une proportion plus importante.

Il est diffus ou localisé à la périphérie des bulles, parfois très limité. Il doit être distingué du faux signe de Nikolsky, correspondant à un décollement entre dorme et épiderme observé dans la maladie de Duhring.

- TOPOGRAPHIE DE L'ERUPTION -

Toutes les régions cutanées peuvent être atteintes, les bulles envahissant parfois tous le corps par poussées successives. Ainsi nous avons retrouvé des lésions atteignant les membres supérieurs ou inférieurs, le dos, le thorax, le visage, les plis sont surtout le siège d'érosions suintantes ou des lésions végétantes. Aucun de nos malades n'a présenté d'atteinte péri-unguéale.

- SIGNES FONCTIONNELS & GENERAUX -

Typiquement on n'observe pas de signes fonctionnels prééruptifs, comme dans une dermatite de Duhring, pas de prurit, ni de douleurs en l'absence d'érosions étendues. Cependant quelques malades ont signalé des sensations de cuisson, un prurit et même chez l'une d'elles un prurit et une cuisson prééruptifs. L'état général, bien conservé au début, s'altère progressivement, et la cachexie plus ou moins précoce est habituelle.

La fièvre n'a été observée qu'en phase terminale, ou lors d'une infection associée. Plusieurs de nos malades ont présenté un amaigrissement précoce important, mais il a été dans tous les cas attribué à une dysphagie marquée. Les troubles digestifs, nerveux ou psychiques, semblaient imputables à la thérapeutique ou à une affection concomitante.

- L'EVOLUTION DU PEMPHIGUS -

se fait spontanément vers la mort en 6 mois à 2 ans, d'une seule tenue ou par poussées.

Elle est due à la cachexie, ou à des complications, notamment rénales et surtout pulmonaires. Les cas de guérison spontanée sont exceptionnels dans le pemphigus vulgaire et même d'authenticité discutée.

Le traitement a notablement modifié cette évolution, mais la durée de survie ne peut cependant être garantie.

- DIAGNOSTIC DIFFERENTIEL -

Il doit éliminer les autres dermatoses bulleuses :

- Le diagnostic avec l'impétigo est généralement facile : bulle sous-cornée ;

- l'érythème polymorphe se caractérise par :

  - Sa topographie péri-orificielle et aux faces d'extension des membres,

  - ses éléments en cocarde, de grande valeur ;

  - son évolution vers une guérison rapide, dans la plupart des cas ;

  - sa bulle sous-épidermique avec nécrose épithéliale.

- La toxidermie bulleuse a la même image histologique.

- L'épidermolyse bulleuse congénitale réalise un tableau anatomo-clinique et évolutif distinct.

- Le lichen, parfois bulleux, a été discuté dans ses rapports avec le pemphigus.

- Le prurigo bulleux pose plutôt un diagnostic avec la maladie de Duhring.

- On discutera surtout la dermatite de Duhring-Brocq :

- L'éruption est précédée de prurit et de douleurs,

- Elle est polymorphe. Les bulles reposent sur une base érythémateuse et sont plus volumineuses. Il n'y a pas de vrai signe de Nikolsky.

- Les muqueuses sont rarement atteintes.

- L'évolution, également par poussées, ne met en jeu le pronostic vital que chez les vieillards.

L'histologie montre une bulle sous-épidermique et sans acantholyse. Ce sont la biopsie et le cyto-diagnostic qui permettront d'authentifier certaines formes de passage.

****

PEMPHIGUS VEGETANT

Il a été décrit par Neumann en 1876. Nous avons observé des lésions végétantes chez 3 malades du service.

Le début est identique à celui du pemphigus vulgaire. Cependant les végétations s'observent parfois dès la première poussée. En outre certaines zones sont atteintes avec prédilection, notamment les plis axillaires, interfessier, sous-mammaires, périnéaux ou périnéo-inguinaux, et l'ombilic

L'un de nos malades présentait des lésions végétantes du cuir chevelu, un autre des végétations sur les cuisses. Les aisselles et les aines étaient atteintes.

Les végétations apparaissent au bout de quelques semaines ou jours, formant des proliférations croûteuses et suintantes qui couvrent des érosions post-bulleuses. Ces végétations confluent et s'étendent progressivement de façon excentrique, des soulèvements bulleux persistant en périphérie.

Les végétations apparaissent parfois d'emblée et restent sèches, à distance des lésions bulleuses ou érosives. Les paumes et les plantes sont parfois kératosiques et verruqueuses.

Après un certain temps d'évolution spontanée, ou sous traitement, ces placards sèchent et s'affaissent et peuvent même disparaître et laisser de vastes nappes pigmentées. Le signe de Nikolsky est souvent positif. Prurit et cuisson sont variables. L'éosinophilie serait fréquente ; nous avons dans un cas retrouvé une éosinophilie à 4 %.

L'état général, longtemps conservé, finit par s'altérer, conduisant en quelques mois ou années, à la cachexie, aux complications, et à la mort.

L'évolution semblerait néanmoins plus lente et moins régulière que celle du pemphigus vulgaire, dont le pemphigus végétant serait une "forme de résistance".

Le diagnostic différentiel doit éliminer, outre les dermatoses bulleuses, les dermatoses végétantes telles que :

- Syphilides, Tuberculides, Iodides et Bromides, Toxidermies végétantes ;
- Pyodermites végétantes qui pour certains seraient une forme bénigne de pemphigus.

Mais elles sont rares aux muqueuses et la corticothérapie est inefficace.

****

PEMPHIGUS FOLIACE

Il est de 2 types, l'un Brésilien, endémique dans certaines régions du Brésil ; l'autre est le pemphigus classique de Cazenave, parfois observé en France, et dont nous avons retrouvé un cas.

Il débute typiquement par des décollements bulleux qui se rompent facilement, et découvrent une surface érosive et suintante.

Le stade d'érythrodermie est rapidement atteint, caractérisé par une desquamation intense, incessante. La phlycténisation ne se retrouve qu'en périphérie et en particulier à la face dorsale des pieds, de même que le signe de Nikolsky qui est ici très net. Les crevasses et les déchirements au moindre mouvement provoquent de vives brûlures. Enfin la frilosité est un symptôme habituel dans toute érythrodermie.

Certains aspects s'éloignent de cette forme typique : forme sèche, placards hyperpigmentés, atteinte des phanères avec alopécie et périonyxi inflammatoire. Les examens de laboratoire peuvent montrer :

- une anémie relative, une leucocytose avec éosinophilie, une réaction réticulaire avec mononucléose. La moelle est le siège d'une hyperplasie myéloïde et réticulaire.

- L'atteinte biologique des surrénales serait précoce.

L'évolution semble plus lente que dans les autres formes de pemphigus, et pourrait se prolonger 2, ou 5 ans, ou d'avantage, avec des phases de rémissions spontanées. La mort reste néanmoins habituelle, par cachexie, ou par une infection plus souvent générale ou pulmonaire que cutanée.

Le diagnostic pose les mêmes problèmes que dans le pemphigus vulaire, au début, il éliminera ensuite les autres érythrodermies exfoliantes en s'appuyant sur :

- le caractère humide des nappes,
- le décollement facile et le signe de Nikolsky,
- l'ourlet bulleux périphérique.

Mais ces caractéristiques peuvent manquer à une phase tardive de la maladie.

****

PEMPHIGUS SEBORRHEIQUE = ERYTHEMATEUX

OU MALADIE DE SENEAR-USHER

.....

Son histologie est voisine de celle du pemphigus foliacé, avec bulle superficielle. Mais son aspect clinique serait conditionné par un terrain séborrhéique pour certains. Son individualité clinique résulte de l'association de 3 types de lésions, qui forment après quelques semaines ou mois d'évolution une triade :

- Les bulles, souvent primitives, intéressent les plis, les régions médio-thoraciques, paravertébrales, et sacrées, plus rarement les membres.

Ce sont de petites bulles irrégulières, très fragiles, qui donnent rapidement des érosions suintantes et douloureuses, et des croûtes arrondies, épaisses et séborrhéiques, parfois des végétations.

Le signe de Nikolsky est souvent précoce et accentué, mais il est variable et reste souvent localisé au voisinage des bulles.

- Les lésions séborrhéiques atteignent avec prédilection les sillons naso-géniens, le front, le cuir chevelu, les zones présternales et interscapulaires.

Ce sont des placards érythémato-squameux, à croûtes grasses et molles, jaunâtres, parfois parsemées de bulles. Mais ils sont parfois secs, à type d'eczématides, de parakératoses psoriasiformes et même de psoriasis.

- L'aspect en vespertilio du visage, "en loup" est très inconstant et simule un lupus érythémateux. Mais les éléments sont séborrhéiques et congestifs,

leur face inférieure présente des prolongements mous. Dans certains cas cependant, les squames sont sèches et s'associent à des télangiectasies et à une atrophie.

Les muqueuses sont intègres, mais on observe des alopécies et des lésions unguéales. Prurit et cuisson sont fréquents.

Les signes généraux sont discrets, altération de l'état général et complications viscérales sont tardives.

L'évolution est donc souvent prolongée, mais elle peut se faire vers une érythrodermie ou vers une aggravation avec poussées subintrantes et mort rapide. Le diagnostic est difficile quand un des éléments de la triade est isolé, posant selon les cas des problèmes différentiels avec :

- les dermatoses bulleuses et la maladie de Duhring ;
- le lupus érythémateux,
- les dermatoses érythémato-squameuses telles que psoriasis ou eczématides.

Les 5 personnes atteintes de pemphigus séborrhéique dans le service ont réalisé des tableaux voisins de la forme typique. L'évolution nous a semblé plus favorable que dans le pemphigus vulgaire. Les 2 décès ont été attribués, l'un à un diabète ancien et l'autre à une myocardite.

Dans 2 cas, les malades ne présentent aucune lésion apparente malgré l'absence de toute corticothérapie, l'un depuis 15 ans et l'autre depuis 2 ans (N° 9 et 17). En outre, l'un des malades décédés ne semble avoir eu aucun traitement ni aucune récidive pendant les années qui ont suivi son départ du service (N° 3).

***

ETUDE PARACLINIQUE DES PEMPHIGUS MALINS

- LES SIGNES BIOLOGIQUES -

sont pour la plupart inconstants.

La numération-formule sanguine retrouve parfois :

- une anémie modérée et surtout relative,

- une leucocytose élevée et une éosinophilie, ce qui fut le cas pour notre malade atteint de pemphigus végétant, qui présentait une éosinophilie à 4 %, donc faible en comparaison de certains chiffres précédemment publiés.

La vitesse de sédimentation serait accélérée en phase tardive. Cependant elle le fut chez une personne atteinte depuis seulement 2 mois d'un pemphigus.

Le fibrinogène s'élève.

L'électrophorèse montre :

- une hypoalbuminémie, une élévation des α_1 et α_2 globulines et plus tardivement des γ globulines.

- Nous avons retrouvé une élévation des α_2 chez 2 de nos malades atteints de pemphigus et une augmentation des γ chez l'un d'eux, et chez un autre une élévation des β.

Les troubles hydro-électrolytiques : diminution du sodium, du chlore et du calcium non ionisé,

- Augmentation du potassium,

réalisent un syndrôme analogue à celui des grands brûlés, et ne sont guère améliorés par les essais de compensation.

On peut observer une fibrinolyse secondaire à la bulle ; une réaction de floculation au sulfate de Cadmium de Wunderley positive.

L'atteinte biologique surrénalienne serait fréquente, traduite par une diminution des taux de 17 hydroxy-corticoïdes, et de 17 céto-stéroides, et par une faible réponse au test de Thorn. Le taux des transaminases et aldolades est normal.

L'immuno-électrophorèse a mis en évidence :

Une diminution des IgG chez 2 malades et des IgA chez l'un d'eux (observations 2 et 19). Ces manifestations biologiques semblent généralement secondaires aux lésions cutanées et leur importance est fonction de la gravité de ces lésions.

L'étude du liquide des bulles montre que le taux des protides totaux est abaissé par rapport à celui des protides sériques.

Enfin, l'activité protéolytique de la peau serait augmentée : lors de l'injection intra-dermique de trypsine, on constate un abaissement du seuil de production d'une vésicule. Plus le pemphigus est actif et moins la dose de trypsine est importante.

LE CYTO-DIAGNOSTIC DE TZANCK

doit être dans tous les cas couplé à la biopsie. La technique consiste à pratiquer un grattage du plancher de la bulle puis un étalement sur lame et une coloration par la méthode de May-Grunwald-Giemsa.

L'examen microscopique met en évidence des cellules malpighiennes isolées ou groupées, très modifiées dans leur aspect. Elles sont polygonales, très basophiles, et ont perdu leurs filaments d'union. Le cytoplasme est condensé en périphérie, dit en "cerne de deuil". Les noyaux sont monstreux, gonflés, boudinés, souvent multiples, avec des nucléoles augmentés dans leur nombre et dans leur volume.

Les mitoses sont fréquentes et observées jusque dans les couches superficielles. Ces anomalies sont très évocatrices. Elles sont exceptionnelles dans une maladie de Duhring où le plancher de la bulle est dermique. Elles sont très différentes dans l'érythème polymorphe dans lequel les cellules sont nécrosées, pycnotiques, et sans monstruosités.

Le pemphigus végétant reproduit les mêmes lésions.

Le pemphigus foliacé, au début, ou ultérieurement en zone périphérique, et le pemphigus séborrhéique comportent des anomalies moins nettes et des mitoses plus rares.

L'ANATOMIE PATHOLOGIQUE

est caractéristique.

Aussi la biopsie est-elle un examen capital qui doit être systématique devant toute suspiçion de pemphigus.

L'image histologique typique du pemphigus vulgaire associe :

- une bulle intra-épidermique, le décollement se faisant au sein du corps muqueux de Malpighi ; le plancher malpighien est parfois très mince mais il est constant ; le plafond est constitué par le reste du corps muqueux et prend parfois un aspect festonné. Les contours sont irréguliers et effilochés.

- L'acantholyse, responsable de la bulle, est toujours nette, mais parfois très localisée.

C'est une rupture des ponts d'union qui relient normalement entre elles les cellules malpighiennes. Elle est parfois retrouvée à distance des bulles.

- Les cellules acantholysées sont basophiles, souvent groupées en placards. Leur noyau est gonflé et monstreux.

- Le contenu des bulles est polymorphe, fait de sérosité, de cellules acantholysées, de lymphocytes, d'histiocytes, et souvent de nombreux polynucléaires neutrophiles, et dans 10 % des cas des éosinophiles.

- L'infiltrat dermique reste le plus souvent discret.

Enfin, le traumatisme biopsique détermine un signe de Nikolsky histologique.

L'Histologie du pemphigus végétant :

se caractérise également par une bulle intra-épidermique due à l'acantholyse, mais lui associe une hyperacanthose et une papillomatose sans hyperkératose. Ultérieurement, l'hyperacanthose reste isolée ; formant d'énormes bourgeons dont les extrémités massuées renferment parfois des abcès à polynucléaires surtout éosinophiles. L'infiltrat dermique est modéré ou très abondant.

Le pemphigus foliacé :

se distingue des types précédents par sa bulle très superficielle et même sous-cornée et par l'importance de l'acantholyse.

En phase érythrodermique, les bulles sont rares ; l'acantholyse est en foyers. On note en outre une parakératose accentuée, une papillomatose, un oedème et une exosérose du corps muqueux de Malpighi. Les éosinophiles y sont nombreux ainsi qu'au sein de l'infiltrat dermique.

Le pemphigus séborrhéique.

comporte également une bulle très superficielle, sous la couche granuleuse ou même cornée, mais l'acantholyse est discrète.

S'y associent des amas croûteux de squames et de sérosité, superficiels ; une réaction inflammatoire nette intéresse le derme superficiel.

LES AUTOPSIES

ont retrouvé diverses lésions intéressant le foie, les reins, la rate, le myocarde, les ganglions, les poumons et les glandes. Les plus importantes seraient celles des glandes surrénales et surtout les atteintes nerveuses avec formations kystiques des ganglions spinaux décrites par Charpy.

Mais toutes ces lésions sont inconstantes et non spécifiques. Elles n'ont pas été observées dans notre seul cas d'autopsie. (Observation N° 15). Elles seraient surtout secondaires, dues à la cachexie, à l'âge et aux tares du sujet.

L'HISTOCHIMIE

a précisé les modalités de l'acantholyse. La membrane basale est intègre. L'examen au microscope électronique montre que l'acantholyse se produit au niveau du complexe desmosome-tonofibrilles.

Le desmosome forme un point intercellulaire sur lequel s'attachent les tonofilaments qui se groupent ensuite en tonofibrilles.

L'acantholyse correspond à la perte de ces desmosomes, et à la modification des tonofibrilles.

Les tonofilaments se détachent du desmosome, se rétractent dans la zone périnucléaire. Il en résulte un manque de cohésion des cellules malpighiennes. Plus tard, se produit une dégénérescence granuleuse des noyaux et des mitochondries.

Il n'y a pas de kératinisation des cellules sus-jacentes.

Le système reliant épiderme et membrane basale, semi-desmosome ou granule de jonction, n'est jamais atteint dans le pemphigus malin. Il y a intégrité totale du collagène.

IMMUNO-FLUORESCENCE

Depuis 1964, les recherches immunologiques ont mis en évidence la présence d'anticorps anti-épithéliaux dans le sérum. L'immunofluorescence indirecte montre que ces auto-anticorps se fixent au niveau des espaces intercellulaires des cellules épithéliales. Ce phénomène s'observe dans l'épiderme cutané et dans les muqueuses, surtout buccales.

On note une spécificité d'organe rigoureuse, les anticorps se fixant uniquement au niveau du corps muqueux de Malpighi, mais pas de spécificité d'espèce.

Les anticorps sont retrouvés dans le sérum, et la méthode de dilution en permet le dosage. L'immuno-fluorescence a une valeur diagnostique dans le pemphigus : Dans le pemphigus, on note une fluorescence intense péricellulaire, dessinant un réseau autour des cellules malpighiennes.

Dans les pemphigoides, les anticorps sont anti-membrane basale, et c'est à ce niveau que la fluorescence est nette.

Dans le pemphigus bénin familial, dans l'érythème polymorphe, et dans la dermatite de Duhring herpétiforme, la fluorescence est absente.

Cet examen aurait également une grande valeur pronostique.

Le taux sérique des anticorps semble en relation avec l'activité clinique, et leur dosage permettrait donc de suivre l'évolution de la maladie.

La présence d'anticorps peut précéder les manifestations cliniques et histologiques évoquant la possibilité d'une forme potentielle, latente, du pemphigus.

Au début de l'affection, lorsque les lésions buccales sont isolées, l'immuno-fluorescence, permet de différencier pemphigus malin et pemphigus bénin muqueux. Au cours de l'évolution, des dosages réguliers permettraient d'apprécier l'évolutivité et d'y adapter la thérapeutique. Ils peuvent ainsi détecter une poussée prochaine et induire une augmentation préventive de la thérapeutique. Par contre, les anticorps disparaissent chez un sujet blanchi par la corticothérapie. Leur persistance sous traitement traduit une permanence d'activité et leur augmentation une imminence de rechute.

Les travaux de MM. Peck, Osserman, et Weiner en 1968, leur ont permis d'établir sur 24 cas de pemphigus, un tableau comparatif clinique et sérologique :

- Dans les cas classiques, le taux des anticorps sériques dépasse le 1/40.
- Dans les cas contrôlés par la thérapeutique, le taux est inférieur au 1/10.
- Lors de remissions complètes, ce taux est nul.
- Enfin, en cas d'imminence de rechute, les anticorps seraient présents à des taux assez importants.

Précedemment, Monsieur Chorzelski avait publié des résultats voisins.

Type clinique du pemphigus	Nombre de malades	Taux des anticorps sériques 1/200	1/100	1/30	1/10	Absents
- Extensif	8	1	7	0	0	0
- Modéré	10	1	2	3	4	0
- Léger	5	0	0	3	3	0
- Aucune lésion	12	0	0	0	3	9

Une étude sérologique par immuno-fluorescence a été pratiquée chez 5 de nos malades.

- Observation n° 9 :

Maladie de Senear-Usher depuis 18 ans, ne recevant aucun corticoïde depuis 53, et n'ayant eu depuis aucune lésion : recherche négative en Janvier 69.

- Observation n° 11 :

Pemphigus vulgaire ancien de 6 ans, dernière poussée en Juin 68 ; prend actuellement 10 mg par jour de Cortancyl : absence d'anticorps anti-substance intercellulaire.

- Observation n° 13 :

Pemphigus séborrhéique depuis 10 ans ; présentant de petites poussées assez fréquentes ; prenant 2 comprimés par jour de Dilar : en Janvier 69, lors d'une discrète poussée faciale, le taux des anticorps anti-substance intercellulaire étant au 1/200.

- Observation n° 18 :

Malade atteinte depuis 3 ans d'un pemphigus évoquant une forme séborrhéique, mais à lésions histologiques plus en faveur d'un pemphigus vulgaire ; Dernière poussée en Septembre 68 ; ne prend plus de corticoïdes depuis Février 67. Ne présentait en Janvier 69 aucune lésion : à cette date le taux des anticorps était au 1/100.

- Observation n° 19 :

Maladie de Senear-Usher évoluant depuis 6 ans ; dernière poussée en Juin 68 ; depuis Novembre 68, aucune corticothérapie, aucune récidive. Taux des anticorps type pemphigus au 1/50.

****

- ETIO-PATHOGENIE -

2 processus interviennent dans la constitution des bulles.

L'acantholyse est une destruction des ponts intercellulaires et des tonofibrilles. Celle-ci correspondrait à une rupture des ponts di-sulfures ou des ponts hydrogènes, rupture résultant de l'action des ferments protéolytiques cellulaires, ou de l'inactivation de leurs inhibiteurs.

Les atypies des cellules malpighiennes correspondraient à un trouble des acides nucléiques.

On a invoqué diverses théories, autotoxique, nerveuse, endocrinienne, vasculaire, dystrophique, infectieuse, dont aucune n'est réellement satisfaisante.

Les troubles métaboliques et les lésions viscérales résulteraient d'une atteinte vasculaire et semblent secondaires.

Le sérum des malades favorise la croissance d'épithéliums en culture et détermine des anomalies type pemphigus. Les auteurs Italiens en font une affection microbienne. Mais, les recherches bactériologiques sont peu concluantes : des germes variés ont été trouvés dans le liquide des bulles mais ils traduiraient une surinfection ; les transmissions aux animaux sont généralement négatives.

La théorie virale s'appuie sur la constatation d'aspects évocateurs de virus dans les bulles, mais ces cas sont rares. Il en est de même pour les colonies obtenues en culture sur membrane chorio-allantoïdienne, et pour les corpuscules observés au microscope électronique.

La théorie néoplasique s'appuie sur les modifications nucléo-cytoplasmiques. La théorie enzymatique repose sur l'abaissement du seuil de l'activité protéolytique et sur la découverte de certains enzymes, protéolytiques dans des cas de pemphigus. Mais si toutes les expériences admettent une médiation enzymatique, il ne s'agirait pas d'une dystrophie primitive.

Enfin, la théorie immunologique acquiert un nouvel intérêt puisque l'on a pu mettre en évidence des anticorps anti-épidermiques. Ceux-ci exerceraient leur action au niveau intercellulaire, c'est-à-dire au niveau du complexe desmosome-tonofibrilles dont l'histochimie a montré l'atteinte au cours des lésions de pemphigus malin.

.....

- LE TRAITEMENT LOCAL -

consiste :

- A vider les bulles aseptiquement ;

- A prescrire des antiseptiques tels que permanganate de potassium au 1/10 000 ; solutions faibles au nitrate d'argent ; badigeons de colorants ; applications de liniment oléo-calcaire ou de tale stérile.

- Les lésions buccales nécessitent des bains de bouche analgésiques, à base de chloral ou de cocaïne. On adjoindra, en cas de pemphigus végétant, des thérapeutiques luttant contre la prolifération : nitrate d'argent, curetage, électrocoagulation, radiothérapie, dont l'efficacité n'est souvent que transitoire.

Le traitement local est le même pour les pemphigus foliacés ; les auteurs Brésiliens utilisent fréquemment la pommade au goudron, associée à une thérapeutique générale par la quinacrine orale à la dose de 0,40 à 0,60 g pendant plusieurs mois.

- LE TRAITEMENT GENERAL -

est de loin primordial.

On a prescrit divers traitements dont les résultats se sont avérés très inconstants et peu satisfaisants. Ce fut le cas pour les anti-paludéens, les antibiotiques, les antituberculeux, la radiothérapie de la rate et du foie,

les transfusions associées ou non à l'acétate de désoxycorticostérone, les vaccins antirabique, antivariolique, ou le B.C.G., les extraits antéhypophysaires.

Le Moranyl ou Germanine a été prescrit à raison d'une injection intra-musculaire de 0,50 puis de 1 g tous les 5 jours, jusqu'à une dose totale de 10 à 12 grammes. Il a donné des survies parfois longues, mais il expose à des risques rénaux et surrénaux qui l'ont fait abandonner.

La méthode de Sonneberg consiste en des injections intra-musculaires de Sublimé à 1 %, à une dose de 0,01 g par jour.

L'association Quinacrine-Auréomycine, parfois associée à la méthode de Sonneberg, a permis des survies importantes, plus particulièrement dans les pemphigus séborrhéiques. Ces médicaments sont administrés à dose faible au début puis augmentés progressivement, à raison d'un comprimé de l'un puis de l'autre tous les quelques jours en alternance. La dose efficace serait en moyenne de 0.50 à 0,60 g pour la Quinacrine, et de 1,50 g d'auréomycine. Elle est poursuivie jusqu'à amélioration clinique des lésions puis lentement diminuée.

Ces divers traitements sont en fait le plus souvent réservés aux échecs ou aux contre-indications de la corticothérapie.

La Corticothérapie est en effet pour la plupart des auteurs le meilleur traitement. Elle est administrée en 3 phases :

- Lors de la phase d'attaque :

Tous les corticoïdes peuvent donner des résultats similaires, et les variations semblent surtout en rapport avec la sensibilité personnelle du malade.

La delta-cortisone est la plus employée, mais aussi la Cortisone et l'hydrocortisone le Solupred, la triamcinolone, la β-méthazone ou la dexaméthazone.

La voie d'administration est le plus souvent orale, parfois veineuse pour des doses importantes à administrer rapidement, intra-musculaire enfin permettant une surveillance plus rigoureuse.

La dose d'attaque est efficace quand elle entraîne un arrêt brusque de la maladie puis un assèchement et une cicatrisation des lésions existantes.

Elle dépasse souvent 80 mg/j de Cortancyl ou 500 mg de Cortisone ; voire d'avantage. 2 méthodes peuvent être utilisées :

- Soit une dose d'attaque de 100-120 mg de Cortancyl et, en cas d'échec après 5 à 8 jours, augmentation rapide.

- Soit dose initiale plus faible et augmentation plus régulière et plus lente. Ces doses efficaces n'ont de rapport, ni avec l'âge du malade, ni avec l'âge de la maladie, ni même toujours avec le type clinique, bien que les pemphigus superficiels exigent souvent des doses moindres.

Cette dose d'attaque est maintenue jusqu'à disparition des lésions, en particulier des atteintes éventuelles muqueuses et unguéales, en moyenne pendant 2 à 8 semaines.

- La phase de diminution lui fait suite, toujours progressive, très lente lorsque la posologie atteint 20 à 15 mg de Cortancyl, milligramme par milligramme et sous surveillance étroite de l'état cutanéo-muqueux. Cette phase dure généralement 8 à 12 mois.

- La phase d'entretien vient ensuite, avec une posologie de l'ordre de 8 mg par jour. Sa permanence est discutée. L'arrêt de la corticothérapie serait pour certains suivi de 90 % de rechutes, les doses efficaces devenant alors supérieures.

Pour d'autres, la libération serait possible, après une longue observation et sous une étroite surveillance, plus particulièrement pour les pemphigus superficiels : ainsi parmi nos malades plusieurs ont présenté des rechutes brusques consécutives à une cessation des corticoïdes.

Par contre, 2 malades atteints de maladie de Senear-Usher, ont vécu pendant des années sans corticoides et sans nouvelles poussées.

Une autre malade suivie depuis 3 ans pour pemphigus vulgaire, ne reçoit aucun corticoide depuis Février 67, et n'a eu aucune rechute. (Observations n° 3, 9, 18). Dans tous les cas la prescription d'une corticothérapie impose une surveillance clinique, radiologique, et biologique. Ses effets secondaires peuvent en effet être très graves. La plupart de nos malades ont présenté l'une ou l'autre de leurs manifestations :

- Hyperglycémie et même mort chez une diabétique de longue date. (N° 1, 15 et 17)

- Obésité et faciès cushingoïde ; (n°s 2, 13, 14, 15 et 19) avec aspect évoquant la maladie de Senear-Usher.

- Ostéoporose et douleurs lombaires ; (N°s 2, 11, 14, 15, 19)

- Amyotrophie et crampes musculaires ; surtout avec la triamcinolone ; (n°s 5, 17, 19).

- Troubles hydro-électrolytiques et notamment hypokaliémie ;

- Troubles psychiques et confusion mentale, syndrome dépressif ; (N° 11 et 13)

- Infection à pyogènes ou à levures, par exemple rénale, ou muguet ; (n°s 17 et 19).

- Elévation tensionnelle ; (N° 13) ;

- Hémorragie d'ulcus gastrique qui est une contre-indication des corticoïdes ;

- Hémorragies diverses muqueuses ou viscérales ; pancréatite aiguë hémorragique (N° 15) ;

- Thromboses vasculaires ; phlébites, pafois compliquées d'embolie pulmonaire. (n°s 15 et 11).

- Cataracte et troubles oculaires ;

- Inertie cortico-surrénalienne enfin.

Aussi diverses thérapeutiques sont-elles associées, comme pour toute corticothérapie intense et prolongée :

- Hospitalisation au début et ensuite périodiquement pour bilans général et surrénalien.

- Régime dessodé et hyperprotidique ; sels de potassium ;
- Anabolisants tels que testostérone, par cures de Stérandryl-retard à 50-100 mg
- Protecteurs gastriques ;
- Antibiotiques et antifungiques ;
- Stérogyl 15 pour pallier à la perte de Calcium ;
- Cortrophine-retard, régulièrement ou en fin de cure, avec prudence en raison des intolérances et des risques de freination hypophysaire.

Mais ces divers médications n'empêchent pas toujours la survenue des accidents. La corticothérapie a cependant transformé le pronostic ; elle surmonte les poussées et permet des survies souvent longues qui ont chez 3 malades dépassé 10 années (n°s 9, 13 et 14).

Les rechutes restent à craindre ; elles seraient surtout fréquentes en cas d'arrêt des corticoïdes, ou en cas de posologie trop basse.

Par contre 2 malades atteints de maladie de Senear-Usher ont vécu sans traitement pendant des années et n'ont pas eu de récidives, pendant 4 ans pour l'un et depuis 53 pour le second.

****

- CONCLUSIONS -

19 cas de pemphigus chronique malin ont été étudiés depuis 1951 dans le service du Docteur de Graciansky à l'Hôpital Saint-Louis.

A - Du point de vue étiologique,

La maladie atteignait 13 femmes et 7 hommes, soit un pourcentage féminin nettement supérieur à celui des statistiques habituelles. Elle prédominait chez des sujets de 50 à 70 ans. Diverses causes déclenchantes ont été retrouvées de façon inconstante au début de l'affection ou à l'origine d'une poussée. Trois de nos malades ont incriminé une exposition solaire. Parmi eux, l'un présentait des antécédents de lucite 4 ans auparavant, et l'autre des épisodes d'oedème de Quincke.

B - Du point de vue morphologique,

Nous avons observé : 12 cas de pemphigus vulgaire, 1 cas de pemphigus vulgaire et végétant, 5 de maladie de Senear-Usher, et 1 de pemphigus foliacé, soit un nombre assez notable de pemphigus séborrhéiques.

Le début au niveau de la muqueuse buccale était retrouvé dans une proportion de 60 %, voisine des statistiques habituelles. L'aspect clinique et évolutif était celui des descriptions classiques. On notait cependant chez quelques malades des sensations de prurit, de cuisson, et même chez l'un d'eux des signes prééruptifs.

L'immuno-électrophorèse a mis en évidence une diminution des IgG chez 2 malades et des IgA chez l'un d'eux. Une étude sérologique par l'im-

muno-fluorescence fut pratiquée chez 5 de nos malades. Elle a permis des résultats voisins de ceux publiés par Mr Chorzelski et par MM. Peck, Osserman et Weiner.

C - L'étude thérapeutique,

a conservé plus particulièrement la corticothérapie. L'efficacité d'un type particulier de corticoïde nous a semblé surtout en rapport avec la sensibilité individuelle des malades. Le Cortancyl a été le plus souvent prescrit et s'est montré efficace à des doses de l'ordre de 50 à 60 mg/J. en phase d'attaque, dose pouvant atteindre 80 mg (observation n° 9), voire 100 mg (Observation n° 18).

L'arrêt de la corticothérapie a déterminé dans la plupart des tentatives une reprise évolutive du pemphigus. Néanmoins 2 pemphigus séborrhéiques sont restés stables en l'absence de toute corticothérapie, pendant 4 ans (Observation n° 3) et même 16 ans (Observation n° 9). Une autre malade évoquant cliniquement la maladie de Senear-Usher mais dont l'histologie était celle d'un pemphigus vulgaire (N° 18) atteinte depuis 3 ans, ne reçoit aucun corticoïde depuis 2 ans et n'a eu aucune récidive.

Les autres malades actuellement suivis, sont soumis à un traitement d'entretien de 40 mg de Cortancyl (n° 4), 5 mg de Cortancyl (n° 11), 1,5 mg de Célestène tous les 2 jours (n° 12), 2 comprimés de Dilar (N° 13), 5 mg d'hydrocortancyl (n° 15), et un mg de Cortancyl jusqu'en Novembre 68 (n° 19).

D - Les complications de la corticothérapie,

se sont avérées fréquentes malgré une thérapeutique de soutien constamment associée. Ainsi, les cas mortels ont pu être souvent rapportés à la prise de corticoïdes.

Parmi les 15 malades suivis pendant toute l'évolution, on a constaté 7 décès,

- 2 liés à un diabète induit ou déséquilibré par les corticoïdes (n° 1 et 17)
- 1 à une pancréatite aiguë hémorragique (n° 6)

- 1 à un oedème aigu du poumon (n° 15)

- Un autre malade éthylique est décédé après des années sans traitement ni récidive avec un diagnostic de myocardite. (n° 3).

- Un autre également alcoolique est mort subitament alors qu'une régression du pemphigus autorisait une amorce de diminution de la posologie (n° 7).

- Dans un seul cas, le pemphigus semble avoir été responsable du décès malgré une corticothérapie élevée. (n° 2).

De nombreux troubles induits par les corticoïdes ont été observés au cours de l'évolution :

- Obésité et faciès cushingoïde, évoquant parfois l'aspect lupiforme de la maladie de Senear-Usher, dans 5 cas : observations n° 2, 13, 14 15, 19.

- Ostéoporose dans 5 cas : n°s 2, 11, 14, 15, 19.

- Hyperglycémie : dans 3 cas : n° 1, 15 et 17.

- Amyotrophie dans 3 cas : n° 5, 12 et 19.

- Troubles psychiques dans 2 cas : n° 11 et 13.

- Infection rénale (n° 17); candidose buccale (n° 19), infection des érosions buccales (n° 2), mycose (n° 14).

- Pancréatite aiguë hémorragique, n° 15.

- Troubles tensionnels et atteinte cardio-vasculaire dans 6 cas (n° 3, 9, 11, 13, 15, 19).

- Manifestations digestives dans 3 cas : n° 5, 14 et 19.

- Conjonctivite dans 1 cas : n° 15.

C'est dire l'intérêt que présenteraient les récentes découvertes immunologiques en permettant une plus grande précision des prescriptions thérapeutiques en fonction du degré d'évolutivité de la maladie.

E - L'immuno-fluorescence des anticorps sériques,

permet en effet le dosage de ces anticorps anti-substance intercellulaire. Ils étaient présents au titre de :

- 1/100 chez une malade sans traitement ni récidive depuis 2 ans (observation n° 18)
- 1/50 dans un pemphigus séborrhéique privé de corticoïdes depuis 2 mois (n° 19)
- 1/200 dans une maladie de Senear-Usher évoluant depuis 10 ans (Observation n° 13) et qui présentait une discrète poussée faciale lors du prélèvement malgré la prise quotidienne de 2 comprimés de Dilar.

Par contre ces anticorps étaient absents :

- Chez une malade ayant présenté une maladie de Senear-Usher 18 ans plus tôt, mais n'ayant eu depuis 53 aucun traitement ni aucune récidive (n° 9), pour laquelle on pourrait admettre une guérison définitive.

- Dans un pemphigus vulgaire ancien de 6 ans, dont la dernière poussée datait de Juin 68, soumis à une posologie d'entretien de 10 mg de Cortancyl et ne présentant lors de l'examen aucune lésion de pemphigus. Observation n° 11. Cette malade n'a eu aucune poussée jusqu'en Avril 69 et prend actuellement 5 mg de Cortancyl.

De tels dosages, périodiquement répétés, permettraient de suivre le cours de l'affection, ses poussées et rémissions, et d'adapter la corticothérapie au degré d'évolutivité.

.....

- OBSERVATIONS -

Observation n° 1 - Mme F... Alexandra, 61 ans.

Cette malade fut hospitalisée dans le service en Mai 1963, pour pemphigus vulgaire. L'affection avait débuté 2 mois auparavant par des lésions vésiculo-bulleuses du cuir chevelu. Ces lésions semblaient avoir disparu spontanément, mais en Avril, survenait une rechute. En même temps apparaissaient de nouvelles lésions :

- Erosions buccales et vulvaires,
- Lésions cutanées bulleuses disséminées,
- Placards sur le dos et sur l'abdomen, érosifs et croûteux.

Le signe de Nikolsky était négatif. Prurit et cuisson précédaient l'éclosion des bulles. On notait en outre une asthénie, mais pas de troubles biologiques.

Le diagnostic de pemphigus vulgaire fut confirmé par :

- le cyto-diagnostic qui retrouvait les cellules monstrueuses typiques,

- la biopsie montrant : la bulle intra-épidermique, une acantholyse importante, des infiltrats péricapillaires faits de lymphocytes.

Le traitement corticoide a été entrepris le 1er Juin. Il a consisté en :

- 6 comprimés par jour de Cortancyl du 1er au 5 juin ; soit 30 mg de Cortancyl/jour ;

- 8 comprimés du 6 au 11 - 15 à partir du 12 ;
- et en injections intramusculaires de Dépomédrol :
  1 ampoule les 2, 3 et 4 Juin, à 40 mg
- 2 ampoules les 12 et 13 juin.

Malgré le traitement, de nouvelles bulles envahissent le tronc, les membres inférieurs et le visage. La glycémie qui en Mai était à 0,80 g s'élève progressivement. Son taux atteint 4,10 g/l le 21 JUIN.

L'état général s'altère rapidement et la malade décède le 22 Juin, par hyperglycémie.

Observation n° 2 : Mme B... Anna, 34 ans :

Chez cette malade, l'affection a débuté au cours de l'été 1965 :

- par des ulcérations buccales,
- et par des lésions cutanées non bulleuses, mais érythémateuses.

Divers traitements par des antibiotiques, des vitamines, des antiseptiques locaux, se sont soldés par des échecs.

En Septembre des bulles thoraciques et brachiales s'associent aux érosions buccales. On pratique alors un cyto-diagnostic qui retrouve des cellules de pemphigus.

La malade est soumise à un traitement comportant : 6 comprimés par jour de Célestène à 0,50 mg, associés à des injections de pénicilline et de streptomycine.

Une infection des ulcérations de la cavité buccale fait arrêter momentanément les corticoïdes qui seront repris par la suite. En Mars 1966, une poussée évolutive de pemphigus entraîne une hospitalisation de la malade à Nancy.

Le Cortancyl s'avère insuffisant. Le Célestène à la dose de 10 comprimés quotidiens apporte une régression des signes cutanés. Mais il détermine un syndrome de Cushing et une ostéoporose lombaire marquée.

La guérison permet de diminuer les doses de Célestène qui ne sont plus que de 1/2 comprimé par jour en Août 66.

De Janvier à Mars 1967, l'apparition de lésions bulleuses, buccales puis cutanées, imposent un traitement par 6 comprimés par jour de Célestène. Mais la régression des lésions est lente.

En Mai 1967, la malade est hospitalisée à Saint-Louis :

Elle présente alors des placards bulleux et croûteux, siégeant sur la face antérieure du thorax, sur le dos, sur les bras et sur les cuisses.

Le signe de Nikolsky est positif. Un nouveau cyto-diagnostic et un examen histologique affirment le diagnostic de pemphigus foliacé.

Le traitement pendant l'hospitalisation a comporté :

- 6 comprimés par jour de Célestène du 5 au 14 Mai, puis 12 comprimés les 15 et 16 ;

- 20 comprimés de Solupred du 17 au 22, puis 30 comprimés du 23 au 25 Mai ;

- Enfin, 14 comprimés de Solupred et 2 ampoules intra-musculaires de Célestène, du 25 au 31 Mai. Dans la deuxième quinzaine de Mai, les lésions bulleuses ont envahi l'ensemble du corps et les membres malgré le traitement corticoïde important. La malade est décédée le 1er Juin 1967.

On a pu noter dans les antécédents de cette malade la notion d'un terrain allergique, caractérisé par des poussées d'urticaire et des amygdalites récidivantes.

Enfin, en Mai 1967, a été pratiquée une immuno-électrophorèse ; elle a montré :

- une diminution modérée des gG,
- les différentes fractions protéiques, révélées par les immunsérums étaient sensiblement normales ;
- la réaction de Sia était négative ;
- Il n'y avait pas de cryoglobulines.

Observation n° 3 : Mr M... Robert, ancien mineur, né en 1895 :

A été hospitalisé à Saint-Louis en Août 1961. Il présentait alors une éruption ayant débuté 6 mois plus tôt au cuir chevelu, à la suite d'une plaie infectée et traitée par une application locale de pommade.

Cette éruption associait :

- des lésions bulleuses et des érosions post-bulleuses sur le thorax et le dos.

- des lésions végétantes et impétigineuses du cuir chevelu

- des érosions buccales, entraînant une sensation de brûlure et une gêne à la parole et à la déglutition.

La numération-formule sanguine montrait une hyperleucocytose à 19 800 et une éosinophilie à 4 %. L'état général était bien conservé.

Le diagnostic de Maladie de Senear-Usher fut confirmé par :

- Le cyto-diagnostic,

- et la biopsie : bulle intra-épidermique envahie par de nombreux polynucléaires ;
acantholyse modérée,
peu de signes de malignité.

Durant son séjour en Août 61, ce malade a reçu :

- les premiers jours, 4 comprimés de Médrol, 4 de Cortancyl, et 4 de Triamcinolone ;

- puis le Médrol fut progressivement stoppé en même temps que l'on augmentait la posologie du Cortancyl jusqu'à 12 comprimés par jour à la fin de Septembre.

- La Triamcinolone était simultanément maintenue à une dose de 4 à 5 comprimés, jusqu'en Octobre, puis diminuée et supprimée à la fin de Novembre.

- Le Cortancyl était également réduit de façon progressive et en Février 62, le malade ne recevait plus que 1 comprimé de Cortancyl par jour.

Il quittait le Service avec cette dose d'entretien, le 26 Février 1962.

Ce malade, suivi par la suite en province, pour éthylisme important, serait décédé subit ment avec un diagnostic de myocardite depuis plusieurs années.

Observation n° 4 : Mr R... Jean-Marie, cultivateur de 29 ans :

Ce malade est adressé à Saint-Louis en Juillet 1964 par son médecin traitant, pour une stomatite, apparue un an auparavant, ayant nécessité une hospitalisation à Niort à la fin de l'année 1963.

Cette stomatite s'est avérée rebelle aux divers traitements antibiotiques et anti-mycosiques prescrits alors.

Lors de son entrée dans le service, ce malade présente une atteinte très douloureuse des gencives et de la langue. Secondairement, une éruption bulleuse, également douloureuse atteint la face antérieure du thorax. On ne retrouve aucun antécédent pathologique particulier. L'examen général est normal malgré quelques brûlures gastriques d'apparition récente. Les examens paracliniques sont également normaux.

Le diagnostic s'oriente vers un érythème polymorphe et l'histologie se révèle compatible avec ce diagnostic.

La corticothérapie est instaurée, le 15 Juillet 1964 avec :

- Triamcinolone : de 3 à 8 comprimés quotidiens le 23 Juillet, 6 comprimés le 10 Août, et stoppée le 12 Août.

- Elle est associée à Laroscorbine effervescente, Propiocine, Gélusil et Virustat.

En octobre 64, une nouvelle poussée détermine une seconde hospitalisation.

C'est lors de ce séjour que l'on porte le diagnostic de pemphigus vulgaire, diagnostic confirmé par l'examen histologique d'une bulle de l'avant-bras.

Le malade reçoit alors une corticothérapie comportant :

- 8 puis 7 comprimés de Triamcinolone,
- relayée par 8 comprimés de Cortancyl au début du mois de Novembre,
- puis par 8 comprimés de Célestène à partir du 20 Novembre.
- Le Célestène sera ensuite réduit de façon progressive, ce jusqu'à ½ comprimé par jour le 20 Décembre, quelques jours avant sa sortie.

En même temps ont été prescrits : Bismuth, Durabolin, Gélusil, et Virustat.

Ce n'est qu'en 1967 que l'on reçoit des nouvelles de ce malade. Il est alors hospitalisé à Nantes, porteur d'une dermatose bulleuse généralisée, consécutive à l'arrêt de la corticothérapie d'entretien.

Une nouvelle biopsie retrouve des signes de pemphigus vulgaire.

Par la suite, ce malade a été hospitalisé à Nantes à diverses reprises pour des rechutes. Sa dose actuelle d'entretien est de 40 mg de Cortancyl, mais l'équilibre reste instable.

<u>Observation n° 5</u> : Mr R... Jean-Marie, étudiant,

A été hospitalisé dans le service en Mai 1959, pour un pemphigus apparu en Mars. Il fut alors traité par 14 comprimés de Cortancyl.

En Janvier 60, lors d'un séjour en Suisse, une poussée a nécessité une hospitalisation. En Avril 61, ce malade consulte dans le service :

Il ne présente alors que quelques reliquats pigmentaires des plis et sur le voile du palais. Il prend 3 comprimés par jour de Cortancyl, associés à 40 U. d'A.C.T.H.

En Juin 1961, survient une nouvelle poussée, constituée par :

- des érosions buccales, des lésions végétantes des cuisses et des plis génito-cruraux, des plaques érythémato-squameuses au niveau de la plante du pied gauche.

Le diagnostic de pemphigus vulgaire est confirmé par :

- le cyto-diagnostic : cellules ségrégées avec atypies nucléaires ;

- la biopsie : bulle intra-épidermique par acantholyse, cellules monstrueuses typiques de pemphigus.

Le traitement comporte : 2 à 3 comprimés par jour de Cortancyl, 2 à 3 comprimés de Sobioquine, localement : Ichtyol, Fluoresceine, et Cutisan.

En Juillet 61, la survenue de nouvelles bulles sous traitement, conduit à prescrire pendant 8 jours : 2 comprimés d'Hydrocortancyl, 2 comprimés de Dectancyl, et 2 de Médrol à 0,50 mg.

Le malade ne consulte à nouveau dans le Service qu'en Septembre 1965.

Il a reçu dans l'intervalle divers traitements, en particulier du Moranyl en 1961, et une vaccination anti-rabique. Il se plaint de Myasthénie et de douleurs musculaires d'alternance de diarrhée et de constipation. Il est équilibré par 3 comprimés de Cortancyl quotidiens et ne présente qu'une lésion résiduelle légèrement végétante. Nous n'avons eu aucun renseignement depuis sur ce malade.

<u>Observation n° 6</u> : Mr Z... Ahmed, 65 ans :

Il s'agit d'un malade, ancien psoriasique, hospitalisé en Septembre 1961, pour une éruption bulleuse et hémorragique survenue le mois précédent.

Le traitement par Cortancyl et Pénicilline s'est avéré inefficace. L'histologie retrouve l'image d'une bulle intra-épidermique par acantholyse et de cellules monstrueuses avec une infection surajoutée. La corticothérapie comporte :

- Cortancyl à la dose de 5 comprimés pendant 7 jours, puis de 10 pendant 6 jours.

- Puis Médrol : 2 comprimés pendant 6 jours.

- Enfin Triamcinolone : 2 comprimés pendant 14 jours.

Elle est associée à Stérandryl, Cortrophine, Pénicilline et Streptomycine.

Les résultats cutanés sont satisfaisants mais la notion d'un ancien ulcère duodénal impose l'arrêt de cette thérapeutique. Néanmoins devant l'aggravation importante du pemphigus et l'absence d'image radiologique d'ulcus, les corticoïdes sont repris le 1er Octobre : 10 comprimés de Triamcinolone jusqu'au 15 ; puis Soludécadron intra-musculaire, 2 ampoules, associées à 10 comprimés de Cortancyl.

Enfin, 2 injections quotidiennes de Solumédrol à 40 mg. Le 30 Octobre 1968, le malade décède dans un tableau de pancréatite aiguë hémorragique.

Observation n° 7 - Mr G... Eugène, 60 ans :

Fut hospitalisé le 24 Juillet 1965, pour un pemphigus vulgaire et végétant. Ce pemphigus, apparu en Juin, se manifestait par : des placards végétants des aisselles et des aines, des bulles en peau saine disséminées sur tout le corps.

Un traitement par 40 mg de Cortancyl n'apporte aucune amélioration des lésions.

En Juillet, survient une poussée traitée par 12 comprimés par jour de Cortancyl à 5 mg, et par T.A.O.

Il est hospitalisé et l'on note un fléchissement net de l'état général chez ce sujet manifestement alcoolique et ancien syphilitique. La biopsie confirme le diagnostic de pemphigus vulgaire.

Le malade reçoit 7 comprimés de Cortancyl, 4 comprimés de Médrol, et 4 comprimés de Triamcinolone ; ainsi que : 6 comprimés de Sanclomycine pendant 17 jours, puis 4 comprimés ; - Cortrophine et Stérandryl ; - 2 comprimés de Vitamine C.

L'amélioration est très nette, se traduisant par un arrêt des poussées et par une cicatrisation des bulles existantes. Elle permet une réduction dès posologie dès le 25 Août à 5 comprimés de Cortancyl, 4 de Médrol, et 4 de Triamcinolone.

Mais le malade décède de façon subite le 7 Septembre 1965.

Observation n° 8 : Mme A... Esther, 69 ans :

L'affection a débuté en Août 1964, par des lésions buccales douloureuses. Celles-ci ont reçu divers traitements : Eau de Saint-Christau en Août 1964 ; en Janvier 65 : Stovarsol à 4 puis 3 comprimés, amenant une guérison complète.

En Septembre 65, lors d'une nouvelle poussée, Cortancyl à 6 comprimés par jour pendant 1 mois puis progressivement diminué, qui a entraîné une guérison rapide. Mais l'arrêt de cette thérapeutique détermine une poussée explosive qui sera améliorée par le Nicobion.

En Février 1966, apparaissent les premières lésions cutanées. Elles sont faites de petites bulles prurigineuses et de plaques érythémateuses, siégeant au niveau des poignets, du dos et des pieds, et de l'ombilic.

En Mars, la malade reçoit 8 puis 6 comprimés de Solupred, puis 4 comprimés. Mais cette dernière dose est responsable d'une rechute qui atteint les téguments mais non la cavité buccale. Une biopsie pratiquée en Avril retrouve des images de pemphigus vulgaire. En Mai 66, la malade est hospitalisée pour la première fois dans le service à l'occasion d'une poussée qui atteint le tronc et les membres, mais respecte le visage.

Le signe de Nikolsky est négatif. On note par ailleurs une asthénie et un amaigrissement de 10 kg, rapporté à la dysphagie. Lors de ce séjour la malade ne reçoit aucune corticothérapie, et le traitement se résume à l'association de Mycostatine et de Polaramine. De nouvelles biopsies sont pratiquées les 14 et 18 mai, et l'histologie est celle d'un pemhigus : bulle intra-épidermique avec acantholyse modérée, inflammation dermique discrète.

On note dans les antécédents de cette malade : une colite chronique, une salpingectomie bilatérale, une urticaire lors de l'ingestion de fraises.

La malade sort sur sa demande et nous n'avons depuis aucun renseignement sur elle.

Observation n° 9 : Mme B... Georgette, 58 ans :

Est atteinte d'une maladie de Senear-Usher. Cette maladie a débuté en Juillet 51, par des éléments étiquetés parakératose infectieuse et traités sans résultat en 52 par des applications locales de Baume Baissade et Nitrate d'argent à 5 %. Les premières lésions bulleuses sont apparues en Octobre 52, et s'accompagnent :

- d'un signe de Nikolsky positif ;
- d'une biopsie typique de Senear-Usher ;

Un traitement corticoide est alors entrepris. La malade est hospitalisée dans le service en Décembre 52 et en Janvier 53.

Elle reçoit 1,50 g de Larosoorbine effervescente, 30 γ de Vitamine B 12, Chlorure mercurique tous les 2 puis 4 jours.

En Juillet 53, de nouvelles bulles sont traitées par 3 comprimés de Nivaquine et disparaissent en laissant des placards érythémato-squameux, et hyperkératosiques. Mais la tolérance de la Nivaquine est mauvaise.

Une seconde hospitalisation en Octobre 53 est motivée par une poussée qui nécessite une thérapeutique par 300 mg de Cortisone puis 200 mg.

L'amélioration autorise une diminution de cette posologie par paliers de 25 mg. Lors de sa sortie le 11 Décembre, la malade ne prend plus que 25 mg de Cortisone. Elle a en outre reçu au cours de son séjour : 2 comprimés de Becozyme fort, 1,50 g d'Auréomycine, et des perfusions d'A.C.T.H.

En Février 54, cyto-diagnostic et biopsie affirment à nouveau la maladie de Senear-Usher. De Décembre 53 à Mai 54, la malade ne reçoit aucun traitement. Elle ne présente aucune lésion nouvelle, mais on note la persistance d'une lésion kératosique du flanc. En Mai 54, on prescrit 3 comprimés par jour de Nivaquine, 3 jours par semaine, et du Phosphalugel ; puis en Septembre 3 comprimés de Flavoquine par jour, 3 jours par semaine pendant 1 mois.

La guérison paraît certaine lors des nouvelles consultations en Mars 56, en Octobre 60, et Juin 64. Mais la biopsie des lésions résiduelles, pratiquée en Mars 55, est peu concluante. La malade ne répond pas aux convocations qui lui sont adressées en Janvier et en Février 66.

En Janvier 69, elle ne présente plus aucune lésion cutanée. Depuis Décembre 52, elle n'a pris aucun corticoïde et n'a eu aucune manifestation de sa maladie. Elle présente par contre une insuffisance cardiaque compliquée en 68 par une embolie.

Une recherche par immuno-fluorescence d'anticorps sériques anti-épiderme s'avère négative le 21 Janvier 1969.

Observation n° 10 - Mme D... Yvonne :

A été hospitalisée le 30 Avril 1967 pour un ancien intertrigo sous-mammaire, crural et axillaire récidivant, sur lequel sont apparues depuis 2 mois, des bulles de gros volume. Secondairement, l'éruption bulleuse s'est généralisée.

Attribuée à un syndrome de Lyell, elle est traitée par 40 mg quotidiens de Cortancyl, mais l'histologie soulève la possibilité d'un pemphigus.

En Mai 67, de nouvelles bulles apparaissent sur les membres. Le Cortancyl doit être augmenté à des doses de 60 mg le 3 Mai et de 80 mg le 5. Le 12, débute une régression rapide et la malade sort le 22 avec une prescription de 60 mg de Cortancyl. Le 2 Octobre 67, elle est à nouveau hospitalisée pour bilan.

Elle prend à cette date 14 mg par jour de Cortancyl. Aucune bulle nouvelle n'est apparue depuis plusieurs mois.

Mais une tentative de réduction à 13 mg détermine la survenue de quelques bulles à la racine de la cuisse. On redonne alors 15 mg de Cortancyl. Cette dose sera ensuite réduite progressivement à raison de 1 mg tous les 4 jours, et atteindra 10 mg le 3 Novembre. Cette posologie sera maintenue, en association avec 2 comprimés de Tace, à partir du 12 Novembre et pendant tout le mois.

La malade, sortie à cette date, ne s'est pas manifestée depuis.

Observation n° 11 - Mme V... Jeanne, 80 ans :

Cette malade a présenté à la fin de l'année 1963, des ulcérations buccales, apparues à la suite d'une mise en place de prothèse dentaire, et qui ont été attribuées à celle-ci au début. En Juillet 1964, sont apparus des placards érythémato-suintants sur l'abdomen et sur les cuisses. La prescription de 20 mg de Célestène s'est avérée inefficace. Au début du mois d'Août, malgré la prise quotidienne de 10 mg de Célestène, la malade présente une poussée de bulles envahissant l'abdomen les lombes, la région périnéale, les hanches et le dos.

Elle est alors hospitalisée et traitée par : 4 ampoules intraveineuses par jour de Soludécadron pendant 7 jours, puis 12 comprimés par jour de Dectancyl pendant 6 jours. Puis 12 comprimés de Cortancyl à partir du 4 Septembre. Les corticoïdes ont été associés à des antibiotiques, des polyvitamines, des anabolisants, du Syncortyl, et de la Cortrophine-retard.

Le 18 Septembre, on commence une réduction du Cortancyl, à raison de 1 comprimé tous les 8 jours. Le 5 Décembre, la malade prend 3 mg de Cortancyl par jour, et cette dose d'entretien sera maintenue après sa sortie.

En Avril 65, une poussée généralisée avec lésions buccales importantes, impose une seconde hospitalisation et un traitement par 50 mg de Cortancyl. Un cyto-diagnostic confirme le diagnostic de pemphigus vulgaire. La malade quitte le service 1 mois plus tard avec une prescription de 20 mg par jour.

En Juin, une réduction de cette posologie à 10 mg détermine une nouvelle poussée, rapidement jugulée par la prise de 8 comprimés à 5 mg. Cette dose est réduite progressivement les mois suivants sans apparition de nouvelles lésions. La corticothérapie est supprimée le 21 Octobre 1966.

La malade demeure dans un état stationnaire sans traitement jusqu'en Janvier 1967. A cette date, la survenue de quelques bulles abdominales et buccales impose la reprise de 30 mg par jour de Cortancyl. En Mai 67, une nouvelle poussée fait porter cette dose à 50 mg. Les corticoides sont toujours associés à du potassium, du Durabolin, Ionescort.

La malade est hospitalisée en Octobre 65, pour la troisième fois. Elle présente alors un placard érosif et croûteux sur la nuque, des bulles disséminées sur le thorax, les membres et le visage, des érosions buccales. Le signe de Nikolsky est nettement positif. Le traitement corticoide paraît bien supporté. L'état général est excellent. Pendant son séjour la malade reçoit : 30 puis 50 mg par jour de Cortancyl, associé à 2 comprimés de Tace, puis à partir du 8 Novembre 60 mg de Cortancyl et ½ ampoule intra-musculaire de Célestène, et le 27 Novembre : 1 ampoule de Célestène et 15 mg de Cortancyl.

Le traitement d'entretien sera à sa sortie de 12 mg par jour de Cortancyl.

En Janvier 68, apparaissent une insuffisance cardiaque et une ostéoporose lombaire.

Le traitement associe : 4 mg de Cortancyl, Ionescort, Calcium et Digitaline.

En Avril, lors d'une quatrième hospitalisation motivée par une poussée généralisée de pemphigus, le Cortancyl est administré à des doses de 40 mg ; puis de 35, de 30 mg et il sera réduit les mois suivants.

En Juin 68, la malade, hospitalisée pour la cinquième fois, est en mauvais état général et présente une confusion mentale. Cette confusion cède à l'arrêt des corticoïdes, mais des bulles apparaissent alors. On reprend le Cortancyl à 10 puis à 30 mg. De Juillet à Octobre, les doses sont progressivement diminuées ; aucune lésion nouvelle n'apparaît.

En Décembre 68 ; le traitement comporte 10 mg de Cortancyl, Ionescort et Digitaline, Le 17 Janvier 69, l'état cutané est satisfaisant. On réduit le Cortancyl à raison de 1 mg par semaine, et le 11 Avril elle ne reçoit que 5 mg de Cortancyl sans lésions.

Une recherche d'anticorps anti-épidermiques par immuno-fluorescence est pratiquée à cette date et s'est avérée négative.

Observation n° 12 : Mme T... Grâce-Marie, 52 ans :

Est porteuse d'un pemphigus qui a débuté en Octobre 65 par des ulcérations buccales douloureuses. En Décembre 65, sont apparues des lésions papuleuses - érythémateuses abdominales. Ces lésions ont été traitées à Marseille par 10 comprimés de Célestène par jour et par des antibiotiques locaux et généraux.

Un cyto-diagnostic des lésions linguales a montré des cellules typiques de pemphigus vulgaire. En Février 1966, la malade consulte à St-Louis, où l'on prescrit 16 comprimés par jour de Célestène, 1 million de Pénicilline et 1 million de Colimycine, 3 comprimés de Laroscorbine 500 et 2 comprimés de potassium.

Elle est hospitalisée peu après. Elle présente alors des bulles et des érosions linguales et buccales ; des lésions sur les cuisses et les plis sous-mammaires. L'état général est conservé si ce n'est un amaigrissement de 10 kg chez une malade obèse et dysphagique.

Un électrophorèse montre en Mai une augmentation des β et $\alpha 2$ globulines.

Pendant son séjour, la malade reçoit : 2 ampoules intra-musculaires de Soludécadron, pendant 5 jours ; puis 2 ampoules de Célestène pendant 4 jours ; ces injections sont associées à la prise de 4 comprimés de célestène.

Le 29 Février, le traitement est modifié et consiste en une ampoule intra-musculaire de Célestène et 8 comprimés de Célestène par jour.

Les comprimés sont ensuite réduits de 1 comprimé tous les 4 jours.

Le 3 Mai, le Célestène intra-musculaire est supprimé, et la malade prend 8 comprimés de Célestène, dose qui sera ensuite réduite jusqu'à 3 comprimés le 31 Mai 66, date de sa sortie. Cette dose sera maintenue puis en Novembre 68, réduite à 3 comprimés tous les 2 jours.

Depuis 66, la malade est suivie à Marseille et n'a eu que quelques poussées minimes aisément jugulées par la prise d'une dose supérieure de Célestène pendant quelques jours.

Observation n° 13 - Mr L... Gaston, 28 ans :

A présenté en 1969, des lésions bulleuses avec un aspect de lupus érythémateux au visage, la biopsie hésitant entre pustulose sous-cornée et maladie de Senear-Usher ?

Il a reçu successivement à cette époque : 6 comprimés par jour de Dectancyl sans résultat en Février ; 6 comprimés par jour de Cortancyl de Mars à Juin ; 6 comprimés de Décadron en Juin et Juillet 59.

L'état cutané était alors satisfaisant, mais un arrêt de la corticothérapie a provoqué une rechute. Celle-ci fut traitée par 4 comprimés de Triamcinolone à 4 mg ; puis 3 comprimés, associés à l'A.C.T.H. retard.

Lors d'une poussée en Avril 60, on prescrit : 8 puis 6, puis 4 comprimés de Décadron, toujours avec A.C.T.H. Le malade consulte pour la première fois à Saint-Louis en Mai 60 ; le traitement corticoide est maintenu.

En Mai 61, une poussée survient lors d'une exposition solaire. Ce malade a d'ailleurs des antécédents de lucite aiguë thoraco-faciale 4 ans auparavant.

Cette poussée est traitée par 20 mg de Triamcinolone, associée à Nivaquine (0,30 mg) Nicobion (3 comprimés), Becozyme fort (3 comprimés), A.C.T.-retard (25 mg 2 fois par semaine), Stérandryl-retard (50 mg 2 fois par semaine), Larosoorbine effervescente (1 g), et Chlorure de Potassium (4 g).

Ce traitement s'avère insuffisant, même après augmentation de la Triamcinolone à 8 comprimés par jour. Le malade est alors hospitalisé du 29 Mai au 1er Juillet 1961.

Il présente des placards érythémato-squameux médio-thoraciques et dorsaux, un aspect lupiforme du visage, une parakératose du cuir chevelu, mais pas de lésions bulleuses. Une biopsie permet d'authentifier un pemphigus séborrhéique. Le traitement comporte 8 comprimés de Cortancyl à 5 mg ; puis 4 comprimés de Cortancyl et 3 de Médrol ; le Cortancyl est ensuite réduit à 3 puis 2 comprimés par jour.

En outre, 9 comprimés de Rimifon, 3 comprimés de KCl, 3 de Bécilan, 6 de Périactine, 6 de Solvoquine pendant 15 jours, Stérandryl et Cortrophine.

Après sa sortie le malade ne présente que quelques lésions croûteuses. Il est bien contrôlé par 2 comprimés de Médrol et 2 de Cortancyl. Ce traitement d'entretien est poursuivi, associé à 1 g de Laroscorbine effervescente.

En Octobre, le malade réduit de lui-même la posologie. Une poussée survient, rapidement jugulée par 5 puis 4 comprimés de Triamcinolone.

En 62, le même traitement est poursuivi jusqu'en Mai. A cette date, une poussée modérée sera traitée par 8 mg de Triamcinolone et 2 comprimés de Dilar.

Un an plus tard ce traitement est identique tandis qu'apparaissent prise de poids, et oedème du visage. En Octobre 63, la thérapeutique est modifiée : 3 comprimés de Célestène, 1 de Laroscorbine, 3 g de KCl, Stérandryl et Actidilon. Puis Dépomédrol : 1 ampoule intra-musculaire par semaine et 1 à 2 comprimés de Triamcinolone par jour.

Mais le pemphigus semble reprendre son évolution. On prescrit à nouveau : Dilar, 2 comprimés et Triamcinolone, 1 comprimé, en Novembre 63.

En Octobre 64, une nouvelle poussée semble contemporaine d'une exposition solaire. Elle est guérie par 3 Dilar et 1 Triamcinolone.

En 65 et 66, le malade prend 3 comprimés par jour de Dilar. Il présente une ulcération de la jambe gauche, sa tension est de 15-10. La glycémie est à 1,10 g/l, la glycosurie est nulle.

En Mai 67, l'absence de lésion conduit à réduire à 2 comprimés de Dilar. Ce traitement reste identique jusqu'en Janvier 68, sauf en Août lors d'une brève poussée à l'occasion d'un accident d'automobile, et pendant toute l'année 68.

Le malade signale de petites poussées assez fréquentes, notamment faciales, et médio-thoraciques, guérissant spontanément. Il se plaint aussi d'un état dépressif. Le 22 Janvier 1969, l'étude par immunofluorescence lors d'une discrète poussée faciale retrouve des anticorps intercellulaires au titre de 1/200.

Observation n° 14 - Mme B... Albertine, 49 ans :

Il s'agit d'un pemphigus ayant débuté en Juillet 52 par une atteinte buccale, suivie du développement progressif d'une éruption bulleuse atteignant la vulve, les aisselles, les plis sous-mammaires, et les membres inférieurs.

La malade a été hospitalisée dans le service à diverses reprises :

En Janvier 53, où elle a reçu Moranyl et de 300 à 100 mg de Cortisone.

En Septembre 53 pour une poussée douloureuse et surinfectée, traitée par 1,50 puis 2 g par jour de Cortisone, perfusions d'A.C.T.H., Quinacrine et Auréomycine.

En Mai 1954, pour une surinfection mycosique jugulée par Nystatine, Auréomycine et perfusions d'A.C.T.H.

En Novembre 54, elle présentait une éruption bulleuse généralisée et un état subcomateux et cachectique. Un traitement par 150 mg d'hydrocortisone, Terramycine, analeptiques cardio-vasculaires, protides, vitamines, Stérandryl et A.C.T.H. s'est avéré efficace. Elle sortait en Mai 55 mais n'était qu'à peine équilibrée par 7 comprimés quotidiens d'Hydrocortancyl.

En Juin 55, une récidive vulvaire puis buccale nécessitait la prescription de 6, 8, puis 10 comprimés de Métacortandracine, ensuite réduite à 4 comprimés par jour.

En Octobre 55, plusieurs cyto-diagnostics sont positifs. La reprise évolutive fait augmenter de 5 comprimés de Cortancyl.

Entre Octobre 55 et Février 59, l'état reste stationnaire, avec persistance de lésions buccales. La corticothérapie est maintenue en permanence par 3 à 6 comprimés de Cortancyl puis en Janvier 57 par 4 à 6 d'Hydrocortancyl. Elle est associée à divers traitements de soutien discontinus.

En Mars 59, des essais successifs d'Hexadécadrol (4 à 8 comprimés), de Décadron, de Dectancyl, se soldent par des échecs et imposent la reprise de 4 à 6 hydrocortancyl. On note à cette date l'apparition d'un léger oedème palpébral et d'une asthénie. L'équilibre est insuffisant et de nouvelles poussées surviennent malgré la prise de 4 à 6 hydrocortancyl au cours de 1960.

En outre, se développe une périarthrite scapulo-humérale et la malade se plaint de douleurs gastriques. En 61, sous 3 à 5 Cortancyl, les lésions buccales persistent mais le traitement semble mal suivi par la malade. En 62, le Dépomédrol à 0,50 mg est donné à la dose de 4 puis 6 comprimés, puis le Médrol de 3 à 6 comprimés.

En Novembre 62, on tente un traitement par l'injection hebdomadaire de Dépomédrol et 2 comprimés par jour de Médrol. Les résultats sont satisfaisants mais il faudra néanmoins augmenter le Médrol à 4 puis à 5 comprimés en Avril 63, puis à 6 avec en outre 1 à 2 comprimés de Dihydrocortancyl associés.

Nous n'avons pu obtenir aucun renseignement concernant cette malade depuis lors.

Observation n° 15 - Mme F... Liliane, 38 ans :

A été hospitalisée pour un pemphigus vulgaire en 1963. L'affection a débuté en Septembre par des bulles sous-mammaires, puis muccales, avec une histologie typique. Elle a été traitée par 4 comprimés par jour de Célestène, puis par 6 de Dilar, mais ces thérapeutiques ont été mal tolérées. Lors de l'hospitalisation en Novembre, l'état général est conservé. Les lésions de pemphigus intéressent la cavité buccale, le signe de Nikolsky est positif.

On retrouve des antécédents d'oedème de Quincke depuis 3 ans, surtout en Automne et au Printemps. Une nouvelle biopsie confirme le diagnostic de pemphigus vulgaire.

Le traitement comporte : 10 comprimés de Cortancyl, puis 10 de Triamcinolone, puis 20 en Décembre, associé à Cortrophine, Stérandryl, Potassium, Bécozyme fort, Durabolin, Phosphalugel, Sanclomycine, Pénicilline et Colimycine.

En Janvier 64, on diminue la Triamcinolone de 1 comprimé tous les 4 jours, jusqu'à 9 comprimés par jour en Février 64. A cette date, apparaît un syndrome cushingoide acné, asthénie, amyotrophie discrète des

membres inférieurs, hypertrichose et conjonctivite. On poursuit la diminution et, en Avril, la malade prend 2 Triamcinolone 3 Nivaquine et 4 Collagénan. Quelques bulles du tronc et quelques placards squamo-croûteux du cuir chevelu persistent.

L'état reste stationnaire sous 2 comprimés de Triamcinolone jusqu'en Janvier 65. A cette date, de nouvelles bulles imposent une seconde hospitalisation et une prescription de 14 comprimés d'Hydrocortancyl. Ceux-ci seront ensuite réduits à 6 en Mars. Malgré le traitement de soutien, on note asthénie, amyotrophie, ostéoporose, et élévation tensionnelle, ainsi que des crises de colique néphrétique.

D'Avril 65 à Février 66, l'état cutané est satisfaisant et l'Hydrocortancyl est diminué jusqu'à 3 comprimés en Juillet 65. Mais en Avril 66, une poussée impose une troisième hospitalisation. On administre alors : Hydrocortancyl de 2 à 1 comprimé et Célestène 2 ampoules intra-musculaires ; puis Hydrocortancyl de 7 à 1 et Célestène 1 ampoule ; enfin Hydrocortancyl seul à 8 comprimés lentement diminué.

En Août 66, une exposition solaire semble avoir déclenché une poussée traitée par 6 comprimés soit 30 mg d'Hydrocortancyl.

Jusqu'en Août 68, cette posologie est réduite jusqu'à 3 comprimés sans apparition de nouvelles bulles. Mais l'infiltration cushingoide est nette. En Octobre 1967, une poussée atteint le thorax, le visage, les bras, le cuir chevelu puis les cuisses. A nouveau hospitalisée, la malade reçoit : 20 mg d'Hydrocortancyl et 2 comprimés de Tace sans résultats ; puis 3 ampoules intra-musculaires de Célestène momentanément efficaces ; puis 5 ampoules, ensuite ramenés à 3 puis 2 ampoules par jour.

En Janvier 68, l'état cutané est bon, mais la glycémie dépasse 2 g/l ; les troubles psychiques nets, une insuffisance cardiaque récente et une ostéoporose imposent l'arrêt des corticoïdes. Le 17 Avril 1968, la malade décède dans un tableau d'oedème aigu du poumon.

L'autopsie retrouve :

- une hypertrophie importante du ventricule gauche avec O.A.P.
- une gastrite hémorragique, une stéatose hépatique ;
- un gros calcul pyélique gauche. Les surrénales semblent normales.

Observation n° 16 : Mme B... Georgette, cultivatrice de 50 ans.

Cette malade est atteinte d'une dermatose bulleuse apparue dans la région lombaire en Octobre 63, après une radiothérapie locale pour lumbago. L'éruption s'est étendue à la région médio-dorsale lors d'une exposition solaire en Août 64, puis en Septembre 65 au nez, après électrocoagulation de varice pituitaire et application de pommade à l'Hydrocortisone. En Novembre 64, on institue un traitement par 2 comprimés de Décadron, 6 de T.A.O. et 4 d'Atarax qui s'avèrent insuffisants.

Une biopsie conclue au diagnostic de pemphigus peu évolutif avec bulle intra-épidermique et quelques cellules acantholysées.

Cette malade a par ailleurs présenté en 62 un ictus avec hémiplégie suivi de récupération totale. Elle est traitée pour hypertension permanente par 2 comprimés de Serpasil, 1 de Décaserpil et 1 injection intramusculaire par mois d'Androtardyl-oestradiol associé à un régime déssodé.

Elle est hospitalisée dans le service en Décembre 64 ; ces lésions essentiellement croûteuses et suintantes atteignent le tronc et le visage et s'accompagnent depuis 2 mois d'érosions buccales. Le traitement consiste en Cortancyl, de 12 à 6 comprimés quotidiens ; puis en Hydrocortancyl de 12 à 5 comprimés le 20 Février 65, date de sa sortie. L'amélioration a été très nette sur le plan cutané, moindre pour les lésions buccales. Une électrophorèse a montré une élévation des β globulines.

De Mars 65 à Décembre 66, la malade consulte régulièrement. La dose d'Hydrocortancyl est lentement diminuée, jusqu'à 3 à 4 mg par jour, et l'on associe des anabolisants et des tranquilisants. L'état est excellent,

hormis la persistance d'une petite érosion buccale. Cet état persiste jusqu'en Décembre 68, date à laquelle la malade prend 4 à 5 mg d'Hydrocortancyl par jour.

Observation n° 17 : Mme H... Suzanne, 62 ans :

Est atteinte de pemphigus depuis 1966 et de diabète depuis 1943, ce diabète étant traité depuis 60 par 40 unités d'Insuline I.P.Z.

Le pemphigus a débuté en Mai 66 par une glossite avec dysphagie puis par des érosions de toute la cavité buccale et des lèvres. Il a été authentifié par l'histologie qui a retrouvé un clivage intra-épithélial, par acantholyse avec des cellules monstrueuses, et un infiltrat dermique comportant quelques éosinophiles.

En Avril 67, des bulles sont apparues sur le thorax et ont envahi par poussées la ceinture, les fesses, la vulve, le cuir chevelu, les coudes et les jambes.

En Mai 67, la corticothérapie est instituée par 50 à 100 mg de Cortancyl. La malade est hospitalisée pour rééquilibration de son diabète et la dose d'I.P.Z. est portée à 70 unités par jour. En Juillet, le Cortancyl est remplacé par 100 mg de Solupred, associé à une ampoule intra-musculaire de Célestène, puis à partir du 17 par 200 mg de Solupred seul. Les corticoïdes étaient associés à du chlorure de potassium, du phosphalugel, du solnicol intra-musculaire, du calcium ; du Largactil et de la Mycostatine. En Août, devant la cicatrisation des lésions de pemphigus, on diminue le Solupred de 20 mg tous les 10 jours, et le 10 Septembre, la malade prend 120 mg/j. Mais simultanément sont apparues une amyotrophie des membres inférieurs, une infection rénale persistante à protéus avec hyperurémie et surtout une instabilité notable du diabète. L'état général s'altère rapidement et la malade décède le 2 Octobre 67 dans un tableau hautement fébrile.

Observation n° 18 : Mme D... Fernande, 64 ans :

A présenté en Avril 66 une éruption thoraco-faciale faite de bulles, d'érosions, et de lésions érythémato-squameuses depuis 7 mois et des

érosions buccales depuis 8 jours. Cette malade qui réalise un tableau typique de Senear-Usher, avec conservation de l'état général, et biopsie compatible, est traitée par : 1 g de Laroscorbine 500, 1 comprimé de Pentavit B fort, 12 comprimés de Dicynone, en Mai, lors d'une poussée, ce traitement est remplacé par 3 comprimés de Laroscorbine, 2 de Pentavit, 4 d'actidilan puis 1 à 3 de Dimégan et 3 comprimés d'azotrêmal.

Devant l'extension progressive des lésions, la malade doit être hospitalisée en Juin. Les lésions, douloureuses et prurigineuses, atteignent la face, le tronc, les membres supérieurs, les cuisses. Le signe de Nikolsky est nettement positif.

On retrouve dans les antécédents familiaux une mère diabétique et atteinte d'eczéma. La vitesse de sédimentation est accélérée ; la glycémie est à 1,40 g ; les α_2 globulines sont augmentées. L'histologie affirme le pemphigus mais les lésions semblent trop profondes pour une maladie de Senear-Usher.

Le traitement associe 100 mg de Cortancyl, 4 dragées de Sanclomycine, Mycostatine, Gélusil, Vitamine C, Becozyme, Durabolin et KCl et 2 ampoules intra-musculaires de Célestène.

La cicatrisation est rapide et l'on réduit le Célestène à une ampoule et le Cortancyl à 40 mg en Juillet ; puis on prescrit le Cortancyl en diminuant de 8 comprimés à 2 le 4 Septembre, date de sa sortie.

Ultérieurement devant l'absence de lésions bulleuses, cette posologie est encore réduite à 7,5 puis à 5 mg et à 2,5 mg en Janvier 67.

En Février 67, une nouvelle biopsie retrouve l'image de pemphigus vulgaire plutôt que séborrhéique. Le Cortancyl est supprimé et la malade prend 1 comprimé de Laroscorbine effervescente et 2 comprimés de Laroxyl.

En Juin quelques bulles apparaissent. La laroscorbine est portée à 3 comprimés puis à 2 de Juin à Septembre 67, puis à nouveau à 1 de Septembre à Novembre.

En Novembre 67, en Mars 68, en Septembre 68, l'apparition de taches érythémato-squameuses ou de quelques érosions conduit, à prescrire 3 Laroscorbine, 1 Arovit, et 3 Pentavit B fort, jusqu'à régression de la poussée. Ce même traitement est poursuivi jusqu'en Janvier 69, avec 1,50 g de Laroscorbine 500 et 1 Arovit.

A cette date, la malade ne présente aucune lésion résiduelle. La recherche par immuno-fluorescence du sérum retrouve la présence d'anticorps intercellulaires de type pemphigus au titre de 1/100.

Observation n° 19 : Mme D... Marguerite, 65 ans :

Est suivie dans le service depuis Janvier 63 pour une maladie de Senear-Usher.

L'affection a débuté en Novembre 62 par des lésions croûteuses du cuir chevelu suivies en Janvier 63 par des bulles thoraciques avec histologie typique de pemphigus et Senear-Usher possible. Un traitement par 4 comprimés de Collagénan, puis par 3 Collagénan et 3 Plaquénil est inefficace. On lui substitue 4 Dilar et 2 plaquénil, puis 6 comprimés de Dilar.

En Février 63, la malade est hospitalisée et reçoit : Triamcinolone à 4 mg, de 6 à 3 comprimés, et 2 ampoules intra-musculaires par semaine de Dépomédrol.

Par la suite, 4 puis 6 Dilar et 1 ampoule hebdomadaire de Dépomédrol.

On associait : KCl, Cortrophine, Stérandryl et Durabolin. Les antistreptolysines sont à 400 unités. Les taux de la lipidémie et le lipidogramme sont normaux. La recherche d'anticorps anti-leucocytes, anti-hématies, et anti-plaquettes est négative. Les corticoïdes entraînent un assèchement des lésions, mais le signe de Nikolsky reste très positif.

En Mars et Avril 63, l'état cutané est satisfaisant. La tolérance est bonne, en dehors d'une asthénie et de quelques crampes gastriques.

Le traitement comporte 1 injection par semaine de Dépomédrol, et la prise quotidienne de 3 comprimés de Dilar, puis de 1 à 3 comprimés de Médrol.

Il est modifié par l'injection bi-hebdomadaire de Dépomédrol sans traitement oral. Mais le contrôle insuffisant oblige à reprendre le médrol : 2 comprimés de 4 mg puis 4, en association avec KCl et Durabolin.

En Juin 63, apparaissent une infiltration cushingoïde, des crampes musculaires, un muguet buccal. L'état cutané est satisfaisant et les corticoïdes réduits.

En Décembre 63, la dose d'entretien est de 3 comprimés de Dihydrocortancyl par jour. Durant 1964, l'équilibre est précaire et la posologie est augmentée à 4 à 5 comprimés par jour. En Août, la malade est à nouveau hospitalisée, une poussée ayant été déclenchée à l'occasion d'un traumatisme thoracique. La prescription de 4 comprimés par jour de Cortancyl entraîne un blanchiement satisfaisant. L'ostéoporose vertébrale se manifeste par de vives douleurs lombaires. Les mois suivants le Cortancyl est diminué et stoppé le 30 Novembre 1964.

En Janvier 65 survient une poussée avec aspect en vespertilio du visage et lésions séborrhéiques du tronc. Le cyto-diagnostic est très positif. On prescrit 2 cc de Tédarol par semaine et 3 comprimés de Célestène par jour, ainsi qu'une injection de Décadurabolin tous les 15 jours.

La tension artérielle est élevée avec maxima aux environs de 18 .

De Février à Juin, les doses sont réduites et le Tédarol est remplacé par 5 comprimés de Célestène. En Décembre on lui associe, outre le traitement de soutien des corticoïdes, 3 comprimés de Collagénan.

En 66, le traitement est le même ; l'état cutané est bon ; mais l'hypertension est responsable de vertiges et l'arthrose lombaire est très marquée.

En Janvier 67, quelques lésions ombilicales conduisent à ajouter 1 cc de Décadron tous les 5 jours au traitement par 1 comprimé de Cortancyl et 2 de Collagénan.

En Juillet 67, la malade est hospitalisée pour une rechute faite de bulles et de croûtes du thorax, du dos et des membres inférieurs. Elle présente en outre une insuffisance cardiaque avec hypertension et arythmie. Une étude immuno-électrophorétique du sérum montre une augmentation des α_2 globulines et une diminution des γ, une diminution des lipoprotéines et des α_2 macroglobulines, une nette élévation de l'haptoglobine, ainsi qu'une diminution modérée des IgA et des IgG globulines. Le traitement consiste en 5 puis 4 comprimés de Cortancyl et 2 comprimés de Tace et du potassium. Entre Août et Septembre 67, le Cortancyl est réduit à 1 comprimé par jour, le Tace étant maintenu à 2.

En Novembre 67, de nouvelles bulles imposent la reprise de 4 comprimés de Tace et de 2 de Cortancyl, puis en Décembre de 2 Cortancyl et de 3 cc de γ Globulines 3 fois par semaine. Une recherche de facteurs anti-nucléaires par immuno-fluorescence est négative. Hospitalisée à Lariboisière en Janvier 68 à la suite d'une chute sur le verglas, la malade fait une poussée. Le traitement antérieur est maintenu. Il sera ensuite réduit jusqu'à 1 mg de Cortancyl, puis, devant l'absence de lésions, supprimé à la fin de Novembre 68.

Malgré l'absence de tout corticoïde depuis 2 mois, la malade ne présentait aucune lésion à la fin du mois de Janvier 69. On a pratiqué à cette date une étude du sérum par immuno-fluorescence qui a retrouvé des anticorps anti-substance intercellulaire type pemphigus au titre de 1/50.

Vu, le Président de Thèse :

Professeur R. DEGOS

Vu, le Doyen de la Faculté :

Professeur G. BROUET

Vu et Permis d'Imprimer :

Le Recteur de l'Académie de Paris

Jean ROCHE

BIBLIOGRAPHIE

VIEIRA (J.P.) :

Consideraçoes sobre o'penfigo foliaceo no Brasil ;
1 vol. 238 p. Saõ-Paulo, 1948, Revista dos Tribunais éd.

BOLGERT (M.) :

Bull. Soc. Fse Derm. & Syph. 57, p. 562-565, 1950.

LEVER (W.F.) :

Pemphigus, medicine, 32, p. 1 -123, 1953.

BOLGERT (M.) :

Bull. Soc. Fse Derm. & Syph., 60, p. 161-162, 1953.

BOLGERT (M.) :

Bull. Soc. Fse Derm. & Syph., 61, p. 314-317, 1964.

ZILBERBERG (B.) :

Pemfigo e dermatiti bulleos. Contribuicao para e seu estudo histocitologico.
Thèse Agreg. Saõ-Paulo, 1 vol., 175 p., 1955.

WATRIN (J.) & JEANDIDIER (P.) :

Revue du Praticien, V, n° 5, p. 435-444, 11 février 1965.

ZILBERBERG (B.) :

Arq. Dermat. e Syph., Saõ-Paulo, 17, p. 45-123, 1955.

ZIMERAY (A.) :

Bull. Soc. Fse Ferm. & Syph. n° 3, p. 242, 1956.

GRIVEAU (E.), ARCHARD (J.), & Mlle BERTRAND :

Bull. Soc. Fse Derm. & Syph., n° 3, p. 295, 1957.

THIERS (H.), COLOMB (D.), FAYOLLE (J.), MOULIN (G.) et CHASSARD (A.) :
Bull. Soc. Fse Derm. & Syph., Lyon le 26 Juin 1956.

STIEGLER (J.P.) & KIEBER (H.) :
Bull. Soc. Fse Derm. & Syph., Strasbourg le 6.7.1958.

BOLGERT (M.), DELUZENNE (P.), SALATKO (C.) :
Bull. Soc. Fse Derm. & Syph., Masson & Cie éd., p. 58-65, 1958.

DUPERRAT (B.), SALLET (J.), BOISSON (J.) :
Evolution mouvementée d'un pemphigus chez un diabétique :
Soc. Fse Derm. Le 8 Mai 1958.

DEGOS (R.) :
Traité de Dermatologie, Ed. Flammarion, Paris, p. 425-443, 1958.

CONGRES DE STOCKHOLM :
Acta Derm. éd., 3, p. 269-376, Stockholm, 1960.

DUPERRAT (B.) :
Les perfusions d'hexadécadrol à fortes doses dans les pemphigus graves.
Soc. Fse Derm. & Syph. le 14 Décembre 1961.

WILGRAM (J.F.), GAUFIELD (J.B.) & LEVER (W.F.) :
J. Invest. Derm., 36, p. 373-382, 1961.

LARGIER (P.), & BULTE (C.L.) :
Bull. Fse Derm. & Syph., p. 968, Strasbourg le 24 Juin 1961.

DUPERRAT (B.) et GOETSCHEL (E.G.) :
Bull. Soc. Fse Derm. & Syph., 71e année, 68, p. 182, 9 Mars 1961.

HOFMANN (F.) et GAINELLI (T.) :
Penfigo, gravidanza e terapia corticosteroidea :
Giornale Italiano di dermatologia, p. 193-198, 1962.

CROSTI (A.), GIANOTTI (F.), HAHN (E.), DUBOLA (D.), DONANI (U.) :
Riserce virologiche nelle dermatosi pemphigose ; Giornale Italiano di Derm. n° 2, p. 82-105, 1962.

PROC. XII :
Int. Congr. Derm., 2, p. 1329-1331, Excerpta med. éd. Amsterdam, 1962.

PER (E.J.) & MASHKILLEISON :
Dermatologica, 124, p. 99-109, 1962.

LEVER (W.F.) & WHITE (H.) :

Treatment of pemphigus with corticosteroids ;
Arch. of Derm., 87, p. 12-26, 1963.

DUPERRAT (B.) :

Pemphigus vulgaire,
Revue du Praticien, 21 Février 1963.

SIDI (T.) & CARELLI (T.) :

Pemphigus, Département médical des Laboratoires Roussel,
Printel Paris, 199, 1964.

HAUTAST

15, p. 537-444, 1964.

CIVATTE (J.) & BELAICH (S.) :

Revue du Praticien, 14, n° 22, p. 2765-2779, 1964.

BEUTNER (E.H.) & JORDON (R.E.) :

Determination of skin antibodies in pemphigus vulgari.
Proc. Soc. Exper. Bio. Med., 117, p. 505-510, 1964.

TOURAINE (R.) :

Traitement des grandes dermatoses bulleuses.
Revue du praticien. XIV, n° 22, p. 2813-2819, 1er Septembre 1964.

LEVER (W.F.) :

Pemphigus and pemphigoides, 1 vol., CC,
Thomas Ed., Springfield, 1965.

TAPPEINER (J.) & PFLEGER (L.)

Arch. Klin. Exp. Derm., p. 214-215, 1965.

BEUTNER (E.H.), LEVER (W.F.), WITEBSKY (E.), JORDON (R.), CHERTOCK (B.) :

Autoantibodies in Pemphigus vulgaire.
J.A.M.A., 192, p. 682-688, 1965.

MONTET (Y.) :

Thèse de Nancy. 1965.

WALDORF. SMITH à Strauss :

Arch. Derm. 93, p. 28-33, 1966.

CHORZELSKI (E.P.), VON WEISS (J.F.), LEVER (W.F.) :

Clinical significance of autoantibodies in pemphigus.
Arch. of Dermat. 93, p. 562 & 570-576, 1966.

DUPERRAT (B.) :

Précis de Dermatologie.
Masson & Cie Ed.

CHORZELSKI (E.P.), JABLONSKA (S.), BLASZCZYCK (M.) :

Autoantibodies in pemphigus.
Acta dermato. Venereol., p. 26-33, Stockholm, 1966.

MICHEL (P.J.) :

4-years survival of a patient with subcicute vegetating pemphigus treated with intramuscular Soludecadron.
Bull. Soc., Fse Derm. & Syph., 73, p. 540-541, Sept.-Nov. 66.

BENREY (J.) & Al. :

Antigen-antibody conflict revealed by immuno-fluorescence in Pemphigus.
Bull. Soc. Fse Derm. & Syph., 74, p. 70-73, 1967.

THIOVOLET (J.) & Al. :

Antiepidermal antibodies in bullous dermatoses. Clinical and experimental data.
Bull. Soc. Fse Derm. & Syph., 74, p. 300-304, 1967.

CORMANE (R.H.) & Al. :

"Bound" Complement in the epidermis of patients with pemphigus vulgaris.
Dermatologica. 134, p. 463-466, 1967.

HASHIMOTO (M.) & Al. :

The intercellular cement in pemphigus vulgaris an electron microscopic.
Dermatologica, 135, p. 66-74, 1967.

JABLONSKA (S.) & Al. :

Immunoelectrophorese studies in pemphigus.
Munchen Ed. Wesch 109, p. 1530-1536, 21 Juillet 1967.

CHORZELSKI (E.) & Al. :

Value of the autoantibodies determination in pemphigus.
Hautarzt 18, p. 521-524, Novembre 1967.

JORDON (R.E.) & Al. :

Basement zone antibodies in bullous pemphigoid.
J.A.M.A. 200 ; p. 751-756, 1967.

GROB (P.J.) & INDERBITZEN (T.M.) :

Experimental production in rabbits of anti-epithelial autoantibodies.
J. Invest. Dermat., 49, p. 637-641, 1967.

INDERBITZEN (E.M.) & GROB (P.J.) :

Destruction of epithelial cells in vivo by antiepithelial auto-antibodies,
J. Invest. Dermat. 49, p. 642-645, 1967.

GRACIANSKY (P. de) & BOULLE (S.) :

Atlas de Dermatologie,
Maloine Ed. Paris ; Révision 1968.

BOLGERT (M.), LE SOURD (M.), DELUZENNE (R.) :

Bull. Soc. Fse Derm. & Syph. 75, p. 534-538, 1968.

ARUNDEL (F.D.) :

Pemphigus biopsies.
Arch. Derm. Chicago. 98, p. 28-29, Juillet 1968.

CHORZELSKI (E.) & Al. :

Autoantibodies in pemphigoid.
Dermatologica 1366. p. 325-334, 1968.

INDERBITZEN (T.M.) & Al. :

Acantholysis in pemphigus and immunology phenomenan.
Inter. Arch. Allerg. 33, p. 576-582, 1968.

PECK (S.M.), OSSERMAN (K.E.), WEINER (L.B.), LEFKOVITS (A.), OSSERMAN (R.S.) :

Studies in bullous deseases. Immunofluorescent serologic tests.
The New England Journal of Medicine. Vol. 279, n° 18, p. 951-958, Octobre 1968.

BEUTNER (E.H.) :

Autoimmunity in pemphigus and pemphigoid.
Textbook of immunopathology. P. Miescher Ed. New-York, 1968.

-ooOoo-

INDERBITZEN (E.H.) & GROB (P.J.) :

Destruction of epithelial cells in vivo by antiepithelial auto-antibodies,
J. Invest. Dermat. 49, p. 642-645, 1967.

GRACIANSKY (P. de) & HOULLE (S.) :

Atlas de Dermatologie,
Maloine Ed. Paris ; Révision 1968.

BOLGERT (M.), LE SOURD (M.), DELUZENNE (R.) :

Bull. Soc. Fse Derm. & Syph. 75, p. 534-538, 1968.

ARUNDEL (F.D.) :

Pemphigus biopsies.
Arch. Derm. Chicago. 98, p. 28-29, Juillet 1968.

CHORZELSKI (E.) & Al. :

Autoantibodies in pemphigoid.
Dermatologica 1366. p. 325-334, 1968.

INDERBITZEN (T.M.) & Al. :

Acantholysis in pemphigus and immunology phenomenon.
Inter. Arch. Allerg. 33, p. 576-582, 1968.

PECK (S.M.), OSSERMAN (K.E.), WEINER (L.B.), LEFKOVITS (A.), OSSERMAN (R.S.) :

Studies in bullous deseases. Immunofluorescent serologic tests.
The New England Journal of Medicine. Vol. 279, n° 18, p. 951-958, Octobre 1968.

BEUTNER (E.H.) :

Autoimmunity in pemphigus and pemphigoid.
Textbook of immunopathology. P. Miescher Ed. New-York, 1968.

-ooOoo-